













# Implante 3D de copoliâmida associada à elastômero termoplástico (PCTPE) para reparação traqueal de coelhos (*Oryctolagus cuniculus*): estudo preliminar

## 3D implant of copolyamide associated with thermoplastic elastomer (PCTPE) for tracheal repair in rabbits (*Oryctolagus cuniculus*): preliminary study

Ariadne Rein\*<sup>1</sup> , Marcelo Carrijo da Costa<sup>1</sup> , Gabriel Montanhin<sup>1</sup> , Gustavo Fernandes<sup>1</sup> , Marcella Dall' Agnol Leite<sup>1</sup> , Gabriel João Unger Carra<sup>1</sup> , Rosemeri de Oliveira Vasconcelos<sup>1</sup> , Luís Gustavo Gosuen Gonçalves Dias<sup>1</sup> , Thiago André Salvitti de Sá Rocha<sup>2</sup> , Paola Castro Moraes<sup>1</sup> 

1 Universidade Estadual Paulista (UNESP), Jaboticabal, São Paulo, Brasil

2 Universidade Federal de Jataí (UFJ), Jataí, Goiás, Brasil

\*autor correspondente: ariadne.rein@unesp.br

**Resumo:** Defeitos de grandes segmentos traqueais podem apresentar sério problema clínico, devido à ausência de substitutos na cirurgia reconstrutiva. Os biomateriais poliméricos estão entre os mais utilizados na medicina. Entretanto, a implantação de um biomaterial desencadeia uma série de eventos biológicos e a biocompatibilidade do material é de extrema importância para a medicina regenerativa. Objetivou-se com este estudo avaliar o uso da copoliâmida associada ao elastômero termoplástico (PCTPE) em próteses impressas em 3D para reparação de defeitos parciais da traqueia de coelhos. Foram utilizados 16 coelhos machos da raça Nova Zelândia Branco, submetidos à criação de um defeito parcial de traqueia na região ventral do 4º ao 8º anel traqueal. Os animais foram subdivididos (n=4) de acordo com o momento das eutanásias, programadas com intervalo de sete (G7), quinze (G15), trinta (G30) e sessenta dias (G60). A análise histopatológica por hematoxilina e eosina (HE) revelou que o implante 3D de PCTPE apresentou reação do tipo corpo estranho e a inflamação persistiu até os 60 dias de avaliação. A histoquímica de picrossírius vermelho revelou tendência de maior quantidade de colágeno tipo I nos tempos iniciais de inflamação, enquanto o colágeno tipo III foi predominante nos períodos tardios de avaliação. Pode-se sugerir reação exacerbada e não adequada da interface tecido-material e perpetuação do processo inflamatório.

**Palavras-chave:** bioprótese; picrossírius; polímeros; regeneração; traqueoscopia

Recebido: 25 de maio, 2023. Aceito: 11 de outubro, 2023. Publicado: 15 de janeiro, 2024.

**Abstract:** Large segmental tracheal defects can pose a serious clinical challenge owing to the lack of suitable substitutes for reconstructive surgery. Polymeric biomaterials are widely used in medicine. However, the implantation of biomaterials triggers a series of biological events, and material biocompatibility is of paramount importance in regenerative medicine. The objective of this study was to evaluate the use of a copolyamide associated with thermoplastic elastomer (PCTPE) in 3D-printed prostheses for repairing partial tracheal defects in rabbits. Sixteen male New Zealand White rabbits were used, and partial tracheal defects were created in the ventral region from the 4th to the 8th tracheal ring. The animals were subdivided into groups (n=4) based on the time of euthanasia, scheduled at seven days (G7), 15 days (G15), 30 days (G30), and 60 days (G60). Histopathological analysis with hematoxylin and eosin staining revealed that the 3D implant of PCTPE exhibited a foreign body reaction, and inflammation persisted for up to 60 days. Histochemistry with picosirius red revealed a tendency for a greater amount of type I collagen to accumulate in the early stages of inflammation, whereas type III collagen was predominant in later evaluation periods. These findings suggest an exacerbated and inadequate tissue-material interface reaction and perpetuation of the inflammatory process.

**Keywords:** bioprosthesis; picosirius; polymers; regeneration; tracheoscopy

## 1. Introdução

Defeitos de grandes segmentos traqueais podem apresentar sério problema clínico, devido à ausência de substitutos na cirurgia reconstrutiva. A engenharia de tecidos é opção promissora para tal problemática <sup>(1)</sup>. A engenharia de materiais é um campo em ascensão; biomateriais são substâncias que podem ser de origem natural ou sintética, estes estão em íntimo contato com os sistemas biológicos e podem fazer parte do processo de reparação ou substituição de um tecido ou órgão do corpo por um período de tempo <sup>(2)</sup>. Dentre os biomateriais, os polímeros estão dentre os mais empregados no âmbito médico. Existe, no entanto, necessidade do desenvolvimento de novos e mais acessíveis biomateriais devido à crescente demanda de procedimentos médicos personalizados <sup>(3)</sup>.

Um componente que se encontra em processo de estudos atualmente é o elastômero termoplástico (TPE), que possui as propriedades elásticas das borrachas com a facilidade do processamento em temperaturas elevadas <sup>(4)</sup>. O copolímero associado ao elastômero termoplástico (PCPTE) foi produzido com o objetivo de apresentar a flexibilidade do TPE e a durabilidade do nylon <sup>(5)</sup>. A impressão 3D produz objetos por meio do processo de adição de camada sobre camada de materiais (FDM), que se baseia em modelo virtual, gerado por computador a partir de dados segmentados de seções transversais bidimensionais, permitindo a produção precisa de modelos em pouco tempo e com custos baixos <sup>(6)</sup>.

Objetivou-se com este estudo avaliar a utilização de um implante customizado em impressora 3D com copolímero associado ao elastômero termoplástico para reparo de defeito parcial da traqueia de coelhos.

## 2. Material e métodos

O presente trabalho seguiu às normas e princípios éticos de experimentação animal aprovados pelo Conselho Nacional de Controle e Experimentação Animal (CONCEA) e pela Comissão de Ética no Uso de Animais (CEUA) (protocolo nº 006161/19). Foram utilizados 16 coelhos (*Oryctolagus cuniculus*), saudáveis, machos, linhagem Nova Zelândia Branco, com peso entre 3 e 3,5 quilogramas e 7 meses de idade, provenientes do Biotério Central da Faculdade de Medicina Veterinária e Zootecnia, UNESP, Câmpus Botucatu. Os animais foram subdivididos de acordo com os seguintes tempos de avaliação pós-operatória: sete (G7), quinze (G15), trinta (G30) e sessenta dias (G60), com quatro animais em cada momento (n=4). Foi utilizado o material copolíamida associada ao elastômero termoplástico (PCPTE), fabricado pela Taulman 3D, LLD, com apresentação na forma de monofilamento 1,75mm para impressão 3D, cor branco.

A prótese foi projetada em programa computacional de prototipagem tridimensional Solidworks 2016 e impresso no método de modelagem por fusão e deposição em impressora da marca Prusa modelo 13. As dimensões foram baseadas na média obtida em estudo piloto, realizado pelo grupo de pesquisa, a partir de modelo ex-vivo da traqueia de coelhos, com as seguintes dimensões: 4mm de diâmetro de circunferência cranial, 5 mm de diâmetro de circunferência caudal, 0,5mm de espessura da parede. Os protótipos foram produzidos pela empresa VetCraft®, embalados em papel grau cirúrgico e auto clavados em ciclo rápido em 121°C por 15 minutos. No momento da cirurgia, o implante foi seccionado com auxílio de tesoura Mayo, formando duas metades (Figura 1).




Figura 1 Implante para reparação de defeitos parciais de traqueia em coelhos, impresso em 3D pelo método de modelagem por fusão e deposição com material PCTPE. (A) Implante imediatamente após a impressão (forma circular); (B) vista da parte interna e (C) vista lateral do implante finalizado.

### 2.1 Protocolo anestésico e procedimento cirúrgico

Os animais foram anestesiados com medicação pré-anestésica utilizando cloridrato de clorpromazina (Longactil®, Cristália Indústria Farmacêutica, São Paulo, Brasil) na dose de 0,5 mg/kg e morfina (Dimorf®, Cristália Indústria Farmacêutica, São Paulo, Brasil) na dose de 0,5 mg/kg, ambos por via intramuscular. Indução anestésica foi realizada com propofol (Propovan®, Cristália Indústria Farmacêutica, São Paulo, Brasil), na dose de 10 mg/kg por

via intravenosa, seguida de intubação orotraqueal com tubo endotraqueal nº 3.0. A manutenção anestésica ocorreu por via inalatória, com isoflurano (Isoforine®, Cristália Indústria Farmacêutica, São Paulo, Brasil) diluído em oxigênio a 100%, através do aparelho de anestesia com fornecimento de fluxo total de 1L/min.

O procedimento foi realizado seguindo todos os preceitos de cirurgia asséptica, com material cirúrgico, gaze, compressas e panos de campo esterilizados e a equipe cirúrgica foi a mesma em todos os grupos. Foi preparado o campo cirúrgico com tricotomia ampla da região cervical ventral até o manúbrio. Após, executava-se antissepsia prévia e definitiva com clorexidina degermante 2% e álcool 70%.

A incisão de pele foi realizada na linha média da região cervical ventral, imediatamente caudal à cartilagem cricoide com extensão até o manúbrio. Procedeu-se com divulsão do subcutâneo e localização e afastamento dos músculos esternohioideos para exposição da traqueia. Foi realizada divulsão delicada apenas da região a ser manipulada, evitando danos na inervação do local. Foi criado defeito na região ventral da traqueia, com auxílio de uma lâmina de bisturi nº 15, os anéis cartilagosos foram incisados a partir do quarto até o oitavo anel traqueal, com a extensão equivalente a cinco anéis traqueais de forma a gerar um defeito parcial ventral, porém em espessura completa, expondo o lúmen da traqueia.

Após realizado o defeito da traqueia, o implante de material PCTPE, previamente customizado em impressora tridimensional, foi fixado sob o defeito com o objetivo de recobri-lo utilizando fio de polipropileno 4-0. Primeiramente, foi realizada a passagem do fio de sutura pela traqueia e pela prótese e ancorado com pinças hemostáticas e, ato contínuo, os nós foram cerrados de forma intercalada, para melhor distribuição de forças da sutura (Figura 2). A prótese de PCTPE é rígida, entretanto a passagem da agulha do fio de sutura foi possível. Em seguida foi realizado reposicionamento dos músculos esternohioides, aproximação do subcutâneo com padrão de sutura zigue-zague e dermorrafia com padrão de sutura simples separado com fio de nylon 3-0.

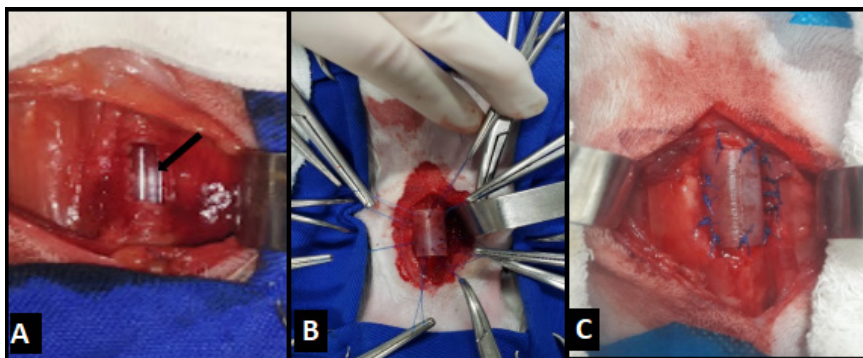


Figura 2 (A) Defeito parcial de traqueia em coelhos confeccionado entre o 4º e o 8º anel traqueal, sonda endotraqueal indicada pela seta preta; (B) Ancoragem dos pontos de sutura do implante na traqueia; (C) Sutura do implante de PCTPE finalizada recobrimdo o defeito traqueal.

### Avaliação pós-operatória

No pós-operatório imediato, os animais foram medicados com hidrocortisona (Cortisonal®, União Química Nacional S/A, São Paulo, Brasil) na dose de 50mg/kg/IV (aplicação única); cloridrato de tramadol (Tramadon®, Cristália Indústria Farmacêutica, São Paulo, Brasil) na dose de 4mg/kg/IM e enrofloxacina (Chemitril®, Chemitec Agro-Veterinária, São Paulo, Brasil) na dose de 5mg/kg/SC. Foram monitorados e aquecidos até recuperarem a consciência e apresentarem padrão respiratório normal.

A terapia antimicrobiana com enrofloxacina e analgesia com cloridrato de tramadol foram mantidas durante cinco dias consecutivos nas mesmas doses e vias de acesso citadas anteriormente, com intervalo de 12 horas. Durante todo o período de avaliação, os coelhos permaneceram em gaiolas individuais próprias para o manejo da espécie, com água e ração comercial à vontade e ambiente climatizado.

Os animais foram avaliados todos os dias por meio de padrão respiratório, ruídos respiratórios, presença ou ausência de secreção na ferida cirúrgica, enfisema subcutâneo e comportamento. A manipulação excessiva foi evitada para evitar estresse e consequentemente quadros de dispneia. Foram realizadas eutanásias dos respectivos grupos nos seguintes intervalos de tempo: aos 7, 15, 30 e 60 dias após intervenção cirúrgica. O método de eutanásia obedeceu aos princípios éticos em experimentação animal determinados pelo CONCEA, que foi realizado por meio da administração intravenosa de propofol (dose-efeito) e após certificado a ausência de reflexos corneano e pupilar, administrado 20 ml de cloreto de potássio, também por via intravenosa para indução de assistolia.

### 2.3 Traqueoscopia

A traqueoscopia foi realizada imediatamente após eutanásia, por meio de endoscópio rígido de 4 mm e 30° (Karl Storz- endoskope®, microcâmera Telecam SL NTSC®, ótica Hopkins II® com fonte de luz fria halógena 250 Twin ® e Xênon 100®).

Foram realizadas traqueoscopias de quatro coelhos anestesiados para outros procedimentos experimentais da equipe, sem qualquer intervenção cirúrgica ou intubação orotraqueal, com o objetivo de obter imagens para comparação da traqueia normal da espécie.

Foram avaliadas a superfície interna do implante em relação à presença de secreção e de granulomas intraluminais que foram graduados com os seguintes escores determinados por dois avaliadores não cegos: ausente (0), discreto (1), moderado (2) e acentuado (3); visibilização de pontos de sutura e recobrimento da prótese por tecido foram caracterizados como: sim ou não; a graduação do estreitamento do lúmen traqueal foi adaptada da classificação de colapso de traqueia em cães, proposta por Tappin <sup>(7)</sup>: ausente (0), grau I: diminuição de 25% do lúmen (1), grau II: diminuição de 50% do lúmen (2), grau III: diminuição de 75% do lúmen (3) e grau IV: perda total do lúmen (4).

### 2.4 Avaliação macroscópica após eutanásia

O sítio cirúrgico foi avaliado após eutanásia em relação aos seguintes aspectos: reações sugestivas da inflamação ou tipo corpo estranho pela coloração do tecido, aumento de

volume no local da cirurgia e conteúdo ou secreção ao corte. Os parâmetros de avaliação foram graduados como: ausente (0), discreto (1), moderado (2) e acentuado (3).

## 2.5 Avaliação Histológica

As amostras foram processadas conforme a rotina convencional de processamento histológico, inclusão em blocos de parafina, e realização dos cortes histológicos. Estes foram cortados em micrótomo, com espessura de 4 µm. Após a confecção das lâminas procedeu-se as colorações específicas (Hematoxilina e Eosina e Tricômico de Masson). Para o corte foi necessário retirar o implante devido a sua rigidez, logo as análises foram realizadas da área de interface implante-traqueia. A análise dos cortes histológicos foi realizada por um patologista experiente sem conhecimento prévio da identificação dos grupos. A avaliação histológica das lâminas foi realizada em microscópio óptico. As fotomicrografias foram obtidas com auxílio do programa Olympus Cell Sens Standard software 1.18. Os dados obtidos de epitelização, fibrose, inflamação, capilares e tecido cartilaginoso foram classificados de acordo com a intensidade em que foram encontrados e transformados em variáveis semiquantitativas mediante atribuição de índice para os achados histológicos, segundo os critérios de Jung *et al.* <sup>(8)</sup>. A presença de células caliciformes no epitélio da traqueia, feita por dois avaliadores e realizada por escores: - (ausente); + (aumento discreto); ++ (aumento moderado); +++ (aumento acentuado); R0 (não há redução); R1 (redução discreta); R2 (redução moderada); R3 (redução acentuada).

A coloração histoquímica de picosírius vermelho foi realizada seguindo instruções do kit comercial Picosírius Histokit® da EasyPath Diagnósticos, sendo então realizada a avaliação com utilização de microscópio óptico de luz polarizada Nikon® ECLIPSE E200 acoplado à câmera Tucsen® HD Lite e software Tucsen® TCapture 5.1.1. Foram obtidas fotomicrografias de 3 campos da área de interesse com objetiva 20X. A mensuração da área de colágeno tipo I e colágeno tipo III foi feita com o software ImageJ® utilizando o plugin Threshold Color, conforme sugerido por Bedoya *et al.* <sup>(9)</sup> com base em faixas de cor padronizadas. Para o verde (colágeno tipo III), parâmetro Cor 45-120; para o vermelho (colágeno I), parâmetro Cor 0-40 e 190-255. O parâmetro de Saturação foi mantido 0-255 e o parâmetro Brilho foi estabelecido automaticamente pelo software.

## 2.6 Análise estatística

As variáveis dos parâmetros de avaliação clínica, traqueoscopia e macroscopia *post mortem* foram submetidas ao teste Qui-quadrado e confirmadas com o teste Exato de Fisher, a 5% de significância. As análises estatísticas foram realizadas com auxílio do Statistical Analysis Software (SAS, version 9.3, SAS Institute, Cary, CN, EUA). Os dados de histologia de hematoxilina e eosina e quantificação de colágeno por picosírius vermelho foram submetidos ao teste de Pearson e confirmado pelo teste de Kruskal-Wallis a 5% de significância. Para estas análises foi utilizado o software R 4.3.0.

### 3. Resultados e discussão

Dos 16 animais operados, um foi a óbito 12 dias após o procedimento cirúrgico, animal pertencente ao grupo de 60 dias. Apresentou dispneia grave, com cianose de mucosa oral e posição ortopneica, e a evolução do quadro ocorreu em um único dia. Não apresentou aumento de volume no local da cirurgia, no entanto havia presença de grande quantidade de secreção serosa no lúmen da traqueia. A estenose da luz traqueal não foi observada e nem a formação de granuloma intraluminal, na avaliação *post mortem*. Este animal foi excluído das análises estatísticas.

#### 3.1 Avaliação clínica

Nenhum indivíduo apresentou enfisema, seroma ou secreção na ferida cirúrgica. Anorexia, outras alterações gastrintestinais e de comportamento também não foram observadas. Durante o período de avaliação, os animais permaneceram ativos e sem alterações graves do padrão respiratório. Não foi observada perda de peso significativa dos animais antes do experimento e antes do momento da eutanásia de cada grupo (Tabela 1). Segundo Grillo <sup>(10)</sup>, os pré-requisitos para reconstrução traqueal de sucesso são primeiramente que o substituto apresente rigidez e permita a passagem do ar sem gerar colapso e flexibilidade, fato que permite a movimentação do pescoço sem fraturar o implante. A prótese de PCTPE apresentou essas características, pois nenhum animal apresentou ruptura da traqueia, e permaneceram com a movimentação normal do pescoço, observada pelo comportamento, dentro da gaiola e durante a alimentação e ingestão de água até os 60 dias de avaliação.

**Tabela 1** Peso dos coelhos submetidos à reconstrução de defeito parcial da traqueia com prótese 3D de PCTPE nos momentos da cirurgia e eutanásia

Grupo	Peso (kg)		
	Animal	Cirurgia	Eutanásia
7 dias	1	3,5	3,4
	2	3,4	3,3
	3	4,4	4,4
	4	4,6	4,6
15 dias	1	3,8	4,0
	2	4,2	4,4
	3	3,7	3,5
	4	3,5	3,2
30 dias	1	3,4	3,6
	2	3,8	3,8
	3	3,6	4,0
	4	3,7	4,2
60 dias	1	4,2	4,0
	2	3,7	4,0
	3	3,5	3,7

#### 3.2 Traqueoscopia

Os achados de traqueoscopia não diferiram entre si com significância. A secreção intraluminal observada na traqueoscopia apresentou as mesmas características em todos os animais: coloração amarelada, espessa, aderida à prótese ou parede da traqueia, com

variação na quantidade e distribuição (Figura 3). O segundo pré-requisito crucial para substituição traqueal de sucesso a longo prazo é a presença completa de epitélio respiratório especializado para promover barreira contra infecções e expulsar corpos estranhos <sup>(10;11)</sup>.

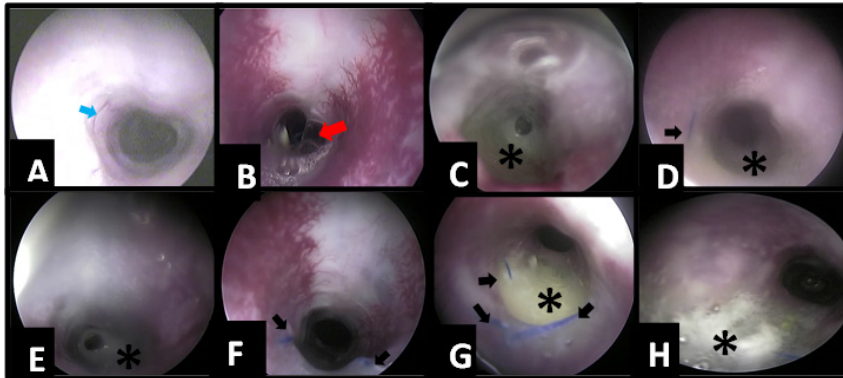


Figura 3 Traqueoscopia de coelhos com reconstrução de defeito parcial da traqueia com implante 3D de PCTPE. (A) e (B) 7 dias. (A) ausência de secreção no local da prótese, visualização de tecido recobrindo a prótese, vaso sanguíneo (seta azul), (B) Presença de fio entrelaçado no centro da prótese (seta vermelha), estreitamento grau I – diminuição de 25% do lúmen; (C) e (D) 15 dias. (C) presença de secreção moderada no local da prótese (\*), superfície irregular; (D) presença de secreção discreta no local da prótese (\*), visualização do fio de sutura (seta preta); (E) e (F) 30 dias. (E) presença de secreção acentuada no local da prótese (\*), (F) Ausência de secreção no local da prótese, visualização do fio de sutura (setas pretas); (G) e (H) 60 dias. (G) presença de secreção moderada no local da prótese (\*), visualização de fio de sutura (setas pretas).

A presença de tecido recobrindo a prótese foi visualizada, entretanto em alguns animais, dependendo da quantidade de secreção no local, esta avaliação foi comprometida. A visualização de tecido recobrindo a prótese e dos pontos de sutura pela traqueoscopia é indicativo positivo de interação do biomaterial com o hospedeiro, assim como a ausência de granulomas intraluminais.

Jung *et al.* <sup>(8)</sup> avaliaram a frequência de batida ciliar, um importante indicativo de função do epitélio respiratório especializado, em coelhos submetidos à reconstrução parcial de defeito traqueal também do 4º ao 8º anel, com prótese 3D de poliuretano e observaram presença a partir de 8 semanas de implantação da prótese, o mesmo tempo máximo de avaliação deste trabalho. Não relataram visualização de secreção no local da prótese na traqueoscopia, mas quatro de 32 animais apresentaram granulomas intraluminais, alteração não encontrada no presente estudo com PCTPE.

### 3.3 Avaliação macroscópica *post mortem*

Os achados da inspeção direta do local da cirurgia, após a eutanásia, de aumento de volume e secreção ao corte não dependem do tempo de análise. Durante o acesso para coleta de material da traqueia alguns animais apresentaram secreção amarelada, espessa e circunscrita abaixo da pele no local da cirurgia, sugerindo a formação de abscesso (Figura 4). No G7, nenhum animal apresentou aumento de volume no local da ferida; no G15, 2 animais apresentaram aumento de volume, discreto (25%) e moderado (25%), o último apresentando secreção amarelada ao corte em quantidade moderada; no G30 2 animais apresentaram



aumento de volume discreto (50%) e um animal apresentou aumento de volume moderado (25%) com secreção amarelada em quantidade moderada ao corte; no G60 apenas um animal apresentou aumento de volume discreto, com quantidade moderada de secreção ao corte (25%). A alteração de coloração do tecido na região do local da cirurgia foi ausente em todos os animais de todos os grupos. Segundo Townsend *et al.* <sup>(12)</sup> o contato direto do ar com o implante na traqueia, permite a colonização de diversas bactérias.

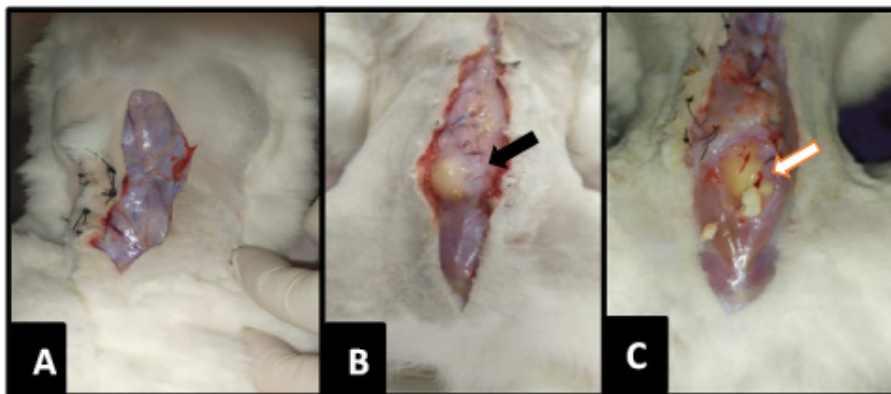


Figura 4 Avaliação macroscópica da traqueia após a eutanásia dos coelhos. (A) animal do G15 com ausência de aumento de volume e de secreção no local da ferida cirúrgica; (B) e (C) outro animal do G15 com moderado aumento de volume no local da cirurgia (seta preta), após incisão de pele observa-se aumento e volume circunscrito de coloração amarelada; após incisão da sutura da musculatura presença de secreção amarelada (seta branca).

Não foram realizadas culturas bacterianas da secreção proveniente da ferida cirúrgica, entretanto pode-se sugerir que a perda da integridade da traqueia associada à prótese sintética predispõe a infecções oportunistas do trato respiratório, e a perpetuação da infecção impediu ou retardou a reepitelização da traqueia, observado também pela presença de secreção no lúmen traqueal pela traqueoscopia. Como alternativa a este problema Kang *et al.* <sup>(13)</sup> utilizando a engenharia de tecidos, associaram ao arcabouço para substituição traqueal uma membrana fibrosa com propriedades antimicrobianas, testada previamente para *E. coli* e *Staphylococcus sp.*, concluíram que a presença da membrana antimicrobiana acelerou a reepitelização da traqueia. O uso do omento também pode ser alternativa para evitar infecção e acelerar a reepitelização da traqueia, assim como relatado com resultados positivos por outros autores com o retalho pediculado e cultura do arcabouço em biorreator *in vivo* <sup>(14)</sup>.

### 3.4 Avaliação histológica

A primeira geração de biomateriais foi desenvolvida para ser bioinerte, com o objetivo primordial de não provocar reação do tipo corpo estranho no organismo <sup>(15)</sup>. Entretanto, a implantação de um biomaterial desencadeia uma série de eventos biológicos <sup>(16)</sup>. Segundo Williams <sup>(17)</sup> algumas das principais reações esperadas de um biomaterial em seu hospedeiro são: ativação neutrofílica, ativação de macrófagos, produção de células gigantes do tipo corpo estranho, formação de tecido de granulação, fibrose, mudanças microvasculares, resposta do tecido específico (ex.: osteoclasto e osteoblasto para osso) e proliferação endotelial.

No presente estudo foi evidente a reação tecidual ao implante 3D de PCTPE na traqueia. Os achados histológicos da região de interface-implante incluem: epitelização, infiltrado inflamatório na membrana basal e epitélio, presença de tecido fibroso, aumento ou diminuição de células caliciformes e neovascularização na submucosa e aumento de volume da cartilagem do anel traqueal, caracterizado pelo aumento do número de condrócitos nos anéis traqueais (Figura 5). Também foi possível observar presença de exsudato do tipo catarral e mucopurulento na luz do órgão. As alterações no epitélio corresponderam a transição de epitélio do tipo pseudoestratificado para estratificado. A distribuição dos resultados conforme os grupos está exposta na Tabela 2.

A inflamação não apresentou diferença significativa em relação aos grupos, e a presença de infiltrado inflamatório na região do epitélio e da camada basal da área da interface implante-traqueia foi identificada em todos os grupos, até os 60 dias de avaliação. É esperado que o biomaterial desencadeie uma reação inflamatória estéril, e que ocorra o equilíbrio entre inflamação e fibrose <sup>(18)</sup>. Em materiais biocompatíveis, a resposta inflamatória crônica, ocorre com a presença de células mononucleares e deve durar no máximo por duas semanas. A persistência de inflamação aguda ou respostas inflamatórias além do período de três semanas, geralmente indicam infecção <sup>(16)</sup>.

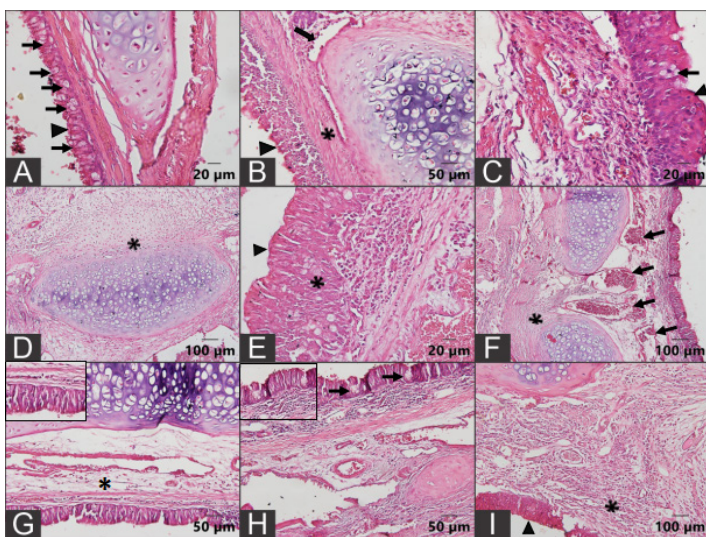


Figura 5. Fotomicrografias da traqueia de coelho com reconstrução de defeito parcial com prótese 3D de PCTPE. (A) região de traqueia normal, epitélio pseudoestratificado cilíndrico ciliado (cabeça de seta), presença de células caliciformes (setas pretas) (barra=20 µm); (B) animal do G7, epitélio cilíndrico estratificado (cabeça de seta), fibrose na submucosa (\*) e hiperplasia da cartilagem traqueal com presença de condroblastos (seta preta) (barra=50 µm); (C) animal do G7, epitélio cilíndrico estratificado ciliado (cabeça de seta), células caliciformes (seta preta) ((barra=20 µm); (D) animal do G15, hiperplasia da cartilagem traqueal com presença de condroblastos (\*) (barra=100 µm); (E) animal do G15, epitélio cilíndrico estratificado pavimentoso, ausência de cílios (cabeça de seta), fibrose (\*), (barra=20 µm); (F) Animal do G30, epitélio cilíndrico estratificado ciliar (cabeça de seta), submucosa sem fibrose e com grande quantidade de vasos sanguíneos (setas pretas) (barra=100 µm); (G) e (H) Animal do G60, (G) epitélio cilíndrico estratificado com presença de cílios (destaque no canto superior esquerdo), submucosa sem fibrose com discreto infiltrado inflamatório (\*) e (H) evidenciando presença de células caliciformes em cachos na região do epitélio (setas pretas, destaque no canto superior esquerdo) (barra=50 µm); (I) animal do G60, epitélio cilíndrico estratificado, ausência de cílios (cabeça de seta), infiltrado inflamatório mononuclear na submucosa (\*) (barra=100 µm); Hematoxilina e Eosina.

Foi também observado presença de piogranulomas, flegmão e necrose em tecido muscular adjacente a região de interesse em 3 animais do G7 (75%), 1 animal do G15 (25%), 2 animais do G30 (50%) e 2 animais do G60 (67%) (Figura 6). Segundo Gaisser *et al.* <sup>(19)</sup> o processo inflamatório gerado por prótese sintética na traqueia pode favorecer a presença de processos infecciosos nos tecidos adjacentes.

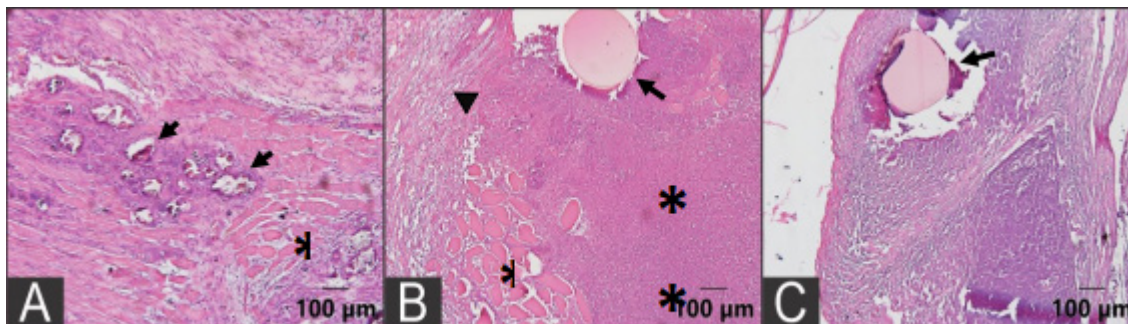


Figura 6 Fotomicrografias de músculo esquelético da região adjacente a prótese 3D de PCTPE para recobrimento de defeito parcial da traqueia de coelhos. (A) Animal do G7 mostrando músculo esquelético com necrose (\*) e áreas de calcificação distrófica (setas pretas) (barra=100 µm). (B) Animal do G15 com músculo esquelético com necrose coagulativa (\*) e extensa área de necrose liquefativa (\*\*, flegmão) ao redor de estrutura amorfa acidófila (fio de sutura). Adjacente a esta área nota-se fibrose (cabeça de seta, barra 100 µm). (C) Animal do G30 com presença de piogranuloma ao redor de estrutura amorfa acidófila (fio de sutura, seta preta) (barra=100 µm). Hematoxilina e Eosina.

Tabela 2 Resumo dos resultados de macroscopia, laringoscopia e microscopia (HE) dos grupos G7, G15, G30 e G60 de coelhos submetidos a reconstrução de defeito parcial da traqueia com prótese 3D de PCTPE

Grupo Animal	Macroscopia		Laringoscopia				Microscopia (HE)					
	Aumento de volume	Secreção ao corte	Secreção no lúmen	Estreitamento	Epitelização	Inflamação	Fibrose	Células calciformes	Presença de exsudato	Tipo de Epitélio	Angiogênese	
7 dias	1	-	-	+	0	++	++	+++	R0	++	PSE	+++
	2	-	-	-	0	+++	+	++	R3	-	E	++
	3	-	-	-	0	+++	+++	+	R2	+	E*	+
	4	-	-	+	1	++	+	+	R1	+	E	++
15 dias	1	-	-	++	0	++	++	+	++	+	E	+
	2	++	++	+	0	++	++	+	+++	-	E	+++
	3	+	-	+	0	+++	++	++	R2	-	E	++
	4	-	-	+	0	++	+++	++	R1	+	E	++
30 dias	1	++	++	+++	2	++	++	++	+++	++	E	++
	2	+	-	-	2	++	+	+	++	+	E	+
	3	-	-	+	0	+	+	+	++	+	E	++
	4	-	-	-	0	+	+	+	R1	-	E*	++

60 dias	1	-	-	-	0	+	++	+	R1	-	E	+
	2	-	-	++	0	+	+	+	R0	-	E	++
	3	+	++	++	0	+	+	++	R2	-	E*	++

-: ausente; +: discreto; ++: moderado; +++: acentuado;

0: sem alteração; 1: grau I (diminuição de 25% do lúmen); 2: grau II (diminuição de 50% do lúmen); 3: grau III (diminuição de 75% do lúmen);

R0: não há redução; R1: redução discreta; R2: redução moderada; R3: redução acentuada. PSE: cilíndrico pseudoestratificado ciliado; E: cilíndrico estratificado pavimentoso; \*: presença de cinólios.

A traqueia possui diferentes tecidos em sua composição, tais como, a camada epitelial, a submucosa, cartilagem hialina e vascularização segmentar que tornam sua reconstrução difícil de ser executada. Além disso, no trato respiratório, o ar inspirado acarreta contaminação bacteriana e pode interromper a anastomose do implante com o tecido traqueal, outro fator que pode impedir o crescimento do epitélio respiratório<sup>(20)</sup>. O PCTPE é um material rígido, e mesmo que os animais não tenham apresentado enfisema subcutâneo, não foi possível vedação completa do órgão permitindo desta forma passagem de pequena quantidade de ar para os tecidos adjacentes, podendo justificar as alterações nos tecidos musculares.

A neovascularização na submucosa foi bastante evidente em todos os tempos de avaliação. Um suporte vascular rico é importante para regeneração da cartilagem<sup>(21)</sup>. Resposta reparativa da cartilagem foi observada em todos os tempos de avaliação, com a presença de células jovens na periferia da cartilagem. Assim como evidenciado por Chang *et al.*<sup>(22)</sup>, com uso de arcabouço de policaprolactona impresso em 3D revestido por células mesenquimais semeadas em fibrina. Han *et al.*<sup>(23)</sup> relatou o uso de células tronco mesenquimais associado a arcabouços de biomateriais para regeneração de diversos tecidos, dentre eles a traqueia, como meio promissor para a engenharia de tecidos.

Após o rompimento tecidual, se inicia o processo de reparo, que consiste em uma sequência de eventos celulares, moleculares e bioquímicos, com o objetivo de restabelecer a integridade do tecido lesionado<sup>(24)</sup>. A reparação tecidual é um evento dividido em etapas, de limites não muito bem definidos e que se sobrepõe no tempo, sendo elas: hemostasia, fase inflamatória, formação do tecido de granulação, com deposição de matriz extracelular (colágeno, elastina e fibras reticulares); e por fim remodelação<sup>(25, 26, 27)</sup>.

Na coloração picrossirius vermelho, as fibras colágenas mais espessas do tipo I são expressas na cor vermelho/alaranjado, as fibras colágenas maduras mais finas são expressas na cor verde. Essa coloração diferencial permite a avaliação quantitativa das fibras colágenas I e III<sup>(28)</sup>. A expressão de colágenos tipo I e III não apresentaram diferença significativa entre os grupos ( $p > 0,05$ ) pelo teste de Kruskal-Wallis, confirmado pelo teste de Dunn. Entretanto, é possível sugerir a tendência de que a expressão do colágeno tipo I diminui nos grupos de maior tempo (G30 e G60) em relação ao grupo de menor tempo (G7), sendo a menor expressão no G60. Inversamente proporcional ao colágeno tipo III, que aumenta com o tempo, sendo a maior expressão no G60, como demonstrado no gráfico da Figura 7. Estes dados corroboram com os achados de Varghese *et al.*<sup>(29)</sup>, onde foi observado que a hiperplasia fibrosa inflamatória apresenta polarização vermelho alaranjada intensa.

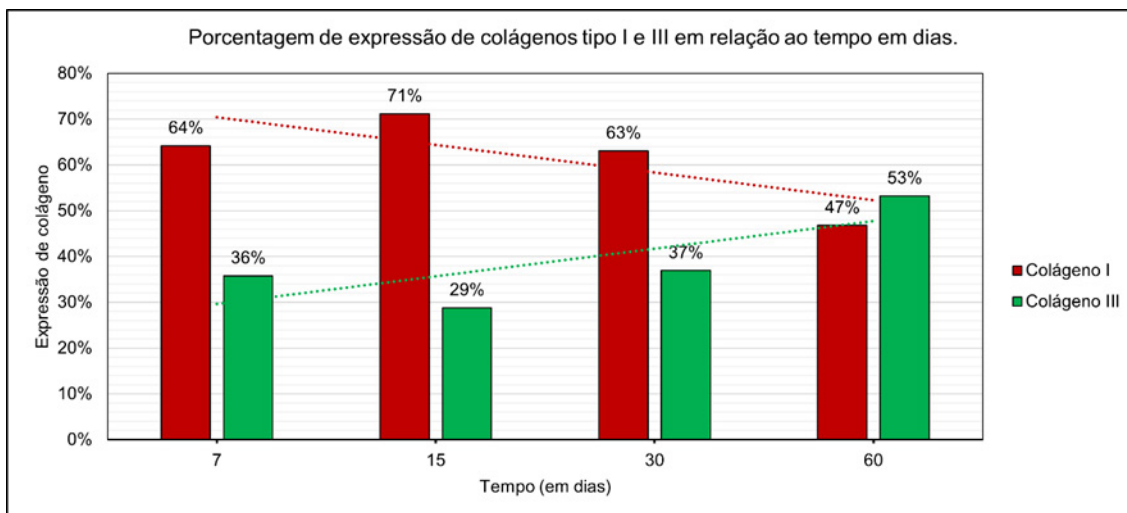


Figura 7 Gráfico em barras com linha de tendência sobre a porcentagem de expressão de fibras de colágeno Tipo I e Tipo III em relação ao tempo em dias, de coelhos submetidos a reparação de defeito parcial de traqueia com prótese 3D de PCTPE.

O tecido de granulação é formado cerca de três a quatro dias após a lesão<sup>(30)</sup>. Tal afirmação justifica a maior quantidade de fibras colágenas do tipo I nos tempos iniciais de avaliação, condizente com a fase inflamatória inicial. Já a presença de fibras colágenas tipo III refere-se a fibras de tecido conjuntivo frouxo, que podem ser compostos de pró-colágeno, colágenos intermediários e colágenos patológicos<sup>(31)</sup>. Morales *et al.*<sup>(32)</sup> relataram maior quantidade de colágeno tipo III em fibrose pulmonar.

Reis *et al.*<sup>(33)</sup> e Jahshan *et al.*<sup>(34)</sup> mostraram em seus estudos que lesões estenóticas traqueais induzidas por intubação orotraqueal em humanos e ratos, respectivamente, apresentaram maior fibrose do tecido da traqueia, avaliada quantitativamente pela técnica histoquímica de picrossirius vermelho. Reis *et al.*<sup>(33)</sup> observaram no grupo controle de traqueias humanas maior expressão de colágeno tipo I, com variação de acordo com o local de avaliação, mais intenso próximo a glândulas e vasos sanguíneos e menos intenso em áreas com tecido conjuntivo frouxo. Já o grupo com traqueia estenótica com hipertrofia e hiperplasia da submucosa e áreas de metaplasia escamosa no epitélio traqueal apresentou maior expressão de colágeno tipo I sem distinção das camadas epitelial e basal. Achado condizente com o presente estudo em que foi observada correlação positiva moderada ( $cor=0,55$ ), com significância acima de 95% ( $p=0,02$ ) entre o índice de colágeno tipo I e o índice de epitelização.

O epitélio respiratório da traqueia possui grande capacidade proliferativa, sendo capaz de se renovar continuamente após injúrias acima da membrana basal, desde que as células tronco não tenham sido destruídas. Se a lesão do tecido envolver as camadas epitelial e submucosa, a regeneração não ocorre sozinha. Nessas situações o processo de reparação se dá por meio da deposição de fibras de colágeno, formando uma cicatriz. As terapias para reparação de traqueia devem ter como objetivo a regeneração evitando a formação de cicatriz<sup>(20)</sup>, para manter desta maneira a função do órgão.

Entretanto, diferindo de Reis *et al.*<sup>(33)</sup> no qual o estudo da traqueia normal apresentou maior incidência de colágeno tipo I, aos 60 dias com a prótese de PCTPE encontramos maior expressão de colágeno tipo III, apesar de o G60 apresentar pouca quantidade de tecido fibroso na membrana basal em relação aos demais grupos avaliados por meio da coloração de HE e Tricômico de Massom (Figura 8), pode-se sugerir que a perpetuação da inflamação até o G60 pode ter atrasado a maturação do colágeno.

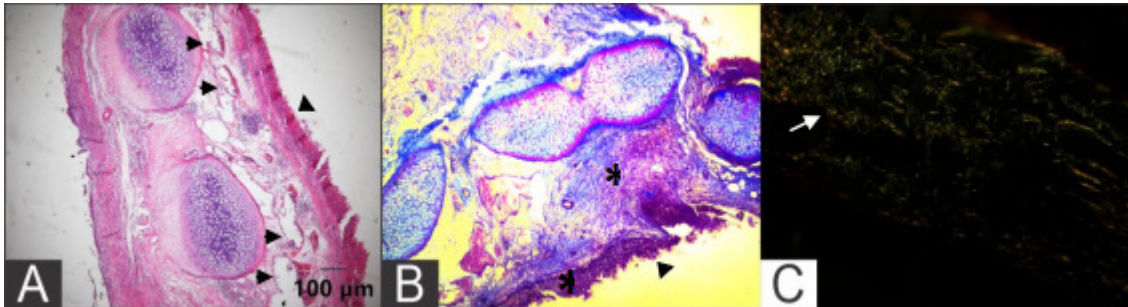


Figura 8 Fotomicrografias da traqueia de coelho após reconstrução de defeito parcial com prótese 3D de PCTPE, região de interface implante-traqueia do G60. (A) Na coloração de HE notar a presença de células condrócitos proliferando na periferia do anel traqueal (\*), além de acentuada neovascularização na submucosa (setas pretas) e presença de epitélio cilíndrico estratificado revestindo a mucosa (cabeça de seta) (Barra= 100 m); (B) Na coloração Tricrômico de Massom observa-se na submucosa pouca quantidade de colágeno maduro, com as fibras desorganizadas (tecido conjuntivo frouxo) (\*). O epitélio da mucosa é cilíndrico estratificado (cabeça de seta) (objetiva de 10x). (C) Método histoquímico Picrosirius vermelho sob luz polarizada, onde observa-se predominância de fibras colágenas do tipo III (verde, seta branca) (objetiva de 20x).

Modelos sintéticos desenvolvidos para reposição da traqueia apresentam vantagens como adaptação a forma, tamanho e características biomecânicas previamente determinadas, entretanto geram falhas por não adquirirem estruturas macro e micro anatômicas do órgão<sup>(35, 22)</sup>. O epitélio da traqueia é pseudoestratificado cilíndrico com cinólios e células caliciformes que produzem muco. A direção da batida dos cinólios no sentido da laringe transporta partículas e detritos celulares do pulmão e expulsa do corpo<sup>(36)</sup>. Foi observado diminuição e aumento das células caliciformes no epitélio da região da interface implante-traqueia e presença de exsudato na luz da traqueia.

Garcia *et al.*<sup>(37)</sup> correlacionaram as células caliciformes como possíveis precursoras das células multiciliadas pela presença de células híbridas que co-expressam marcadores de células caliciformes e multiciliadas. A presença das células caliciformes na região de interface implante-traqueia pode sugerir em parte a regeneração do epitélio da região. Entretanto, mesmo a presença de cílios sendo observada em um animal do G60 com camada submucosa sem alterações, não significa que sua movimentação esteja adequada e funcional, o que justifica a presença de secreção na região da prótese visibilizada pela traqueoscopia em todos os tempos de avaliação. Mensuração da frequência de batida ciliar seria a avaliação mais adequada para funcionalidade do epitélio, assim como realizado por Jung *et al.*<sup>(8)</sup>, sendo uma das limitações do presente estudo.

Biomateriais não são essenciais para a medicina regenerativa. A medicina regenerativa inclui terapias que induzem a regeneração de tecidos ou órgãos que pode ser alcançada por terapia de genes, terapia celular ou engenharia de tecidos. Neste contexto o biomaterial será sempre coadjuvante, logo sua biocompatibilidade é muito importante <sup>(17)</sup>. O presente estudo avaliou o uso do polímero PCTPE e suas reações na traqueia de coelhos sem intervenção de nenhuma terapia adjuvante. Foi possível observar que as reações do tipo corpo estranho foram evidentes em todos os tempos de análise, provocou alterações no epitélio, na submucosa e na cartilagem da região de interesse, porém sem gerar alterações clínicas importantes até os 60 dias de avaliação.

A modelagem por fusão e deposição ou fused deposition modeling (FDM), é o tipo mais comum e barato de tecnologia de fabricação aditiva. Na medicina, o FDM é usado para fabricar dispositivos personalizados e específicos do paciente, como implantes, próteses, modelos anatômicos e guias cirúrgicos <sup>(2)</sup>. O método FDM de impressão 3D, se mostrou eficaz para confeccionar uma prótese traqueal, sob medida com as características previamente desejadas, como o formato para recobrir um defeito parcial da traqueia de coelhos.

Métodos alternativos para o manejo de defeitos traqueais vêm sendo estudados por muitos anos <sup>(38)</sup>. Os polímeros possuem grande variedade, e podem ser aplicados em diversos campos da área médica. Um polímero biocompatível promove a função sem alterar a homeostase, sem provocar alergia ou outros efeitos colaterais <sup>(39)</sup>. Para avaliar a biocompatibilidade do PCTPE na traqueia, novos estudos são necessários, assim como o desenvolvimento de novos biomateriais que podem ser associados a técnicas de medicina regenerativa para melhores resultados.

Como limitações deste estudo cita-se a realização da traqueoscopia apenas no momento pós morte imediato, o que não revela a evolução de cada indivíduo durante o tempo de análise e a quantidade pequena de animais por grupo (n=4), que pode refletir na falta de diferença significativa nas análises estatísticas aplicadas. O presente estudo não propõe análise de biocompatibilidade, pois para tal seriam necessárias outras avaliações que não foram realizadas, como químicas e de toxicidade, sendo este estudo preliminar da interação do material PCTPE com o tecido da traqueia.

#### 4. Conclusão

A prótese impressa em 3D de PCTPE mostrou perpetuação da inflamação até os 60 dias de análise, o que pode sugerir reação exacerbada e não adequada da interface tecido-material. Entretanto deve-se levar em consideração, assim como previamente relatado por outros autores, que a maior dificuldade no uso de próteses sintéticas na traqueia é a regeneração do epitélio especializado que evita infecções do trato respiratório sendo imprescindível para o sucesso do procedimento a longo prazo. Não podemos afirmar que a funcionalidade do epitélio respiratório foi restaurada. Com o avanço da medicina regenerativa, novos estudos com o PCTPE na traqueia devem ser realizados, pois o uso de adjuvantes pode proporcionar melhores resultados, assim como já descrito na literatura com outros biomateriais.

## Declaração de conflito de interesses

Os autores declaram que a pesquisa foi realizada na ausência de quaisquer relações comerciais ou financeiras que possam ser interpretadas como um potencial conflito de interesses.

## Contribuições do autor

*Conceituação:* A. Rein, M.C. da Costa e P.C. Moraes. *Análise formal:* G.J.U Carra. *Investigação:* A. Rein, M.C. da Costa, G. Fernandes, G.L. Montanhim, M.D. Leite e R.O. Vasconcelos. *Metodologia:* A. Rein, M.C. da Costa, P.C. Moraes e T.S.S. Rocha. *Gerenciamento do projeto:* A. Rein e P.C. Moraes. *Supervisão:* P.C. Moraes e L.G.G. Dias. *Redação (Rascunho original):* A. Rein. *Redação (revisão e edição):* A. Rein e P.C. Moraes.

## Agradecimentos

Este estudo foi financiado pela Coordenação de Aperfeiçoamento de Pessoal de Nível Superior (CAPES) e apoio recebido pelo Conselho Nacional de Desenvolvimento Científico e Tecnológico- CNPq-Brasil.

## Referências

1. Gao B, Jing H, Gao M, Wang S, Fu W, Zhang X, He X, Zheng J. Long segmental tracheal reconstruction in rabbits with peddiced Tissue-engineered trachea based on a 3D printed scaffold. *Acta Biomaterialia*. 2019; 97(1):177–186. <https://doi.org/10.1016/j.actbio.2019.07.043>
2. Tappa, K., e Jammalamadaka, U. (2018) Novel biomaterials used in medical 3D printing techniques. *Journal of Functional Biomaterials*, 9(1). <https://doi.org/10.3390/jfb9010017>
3. Pires ALR, Bierhals ACK, Moraes AM. Biomateriais: tipos, aplicações e mercado. *Química Nova*. 2015; 38(7):957–971. <https://doi.org/10.5935/0100-4042.20150094>
4. De Risi FR, Noordermeer JWM. Effect of Methacrylate Co-Agents on Peroxide Cured PP/EPDM Thermoplastic Vulcanizates. *Rubber Chemistry and Technology*. 2007; 80(1):80–83. <https://doi.org/10.5254/1.3548170>
5. Przybytek A, Kucinska-Lipka J, Janik H. Thermoplastic elastomer filaments and their application in 3D printing. *Elastomery*. 2016; 20(4):32–39. <https://doi.org/10.1016/B978-0-12-818311-3.00012-4>
6. Lim KHA, Loo ZY, Goldie SJ, Adams JW, McMenamin PG. Use of 3D printed models in medical education: A randomized control trial comparing 3D prints versus cadaveric materials for learning external cardiac anatomy. *Anatomical Sciences Education*. 2016; 9(3):213–221. <https://doi.org/10.1002/ase.1573>
7. Tappin SW. Canine tracheal collapse. *Journal of Small Animal Practice*. 2016; 57(1):9–17. <https://doi.org/10.1111/jsap.12436>
8. Jung SY, Lee SJ, Kim HY, Park HS, Wang Z, Kim HJ, Yoo JJ, Chung SM, Kim HS. 3D printed polyurethane prosthesis for partial tracheal reconstruction: a pilot animal study *Biofabrication*. 2016; 8(4):045015. <https://doi.org/10.1088/1758-5090/8/4/045015>
9. Bedoya SAO, Conceição LG, Vitoria MIV, Loures FH, Valente FL, Amorim RL, Silva FF. Caracterização de colágenos tipos I e III no estroma do carcinoma de células escamosas cutâneo em cães. *Arquivos Brasileiros de Medicina Veterinária e Zootecnia*. 2016; 68(1):147–154. <https://doi.org/10.1590/1678-4162-8484>
10. Grillo HC. The history of tracheal surgery. *Chest Surgery Clinic*. 2003; 13(2):175–189. [https://doi.org/10.1016/S1052-3359\(03\)00002-4](https://doi.org/10.1016/S1052-3359(03)00002-4)
11. Zhang H, Fu W, Xu Z. Re-epithelialization: a key element in tracheal tissue engineering. *Regenerative Medicine*. 2015; 10(8):1005–1023. <https://doi.org/10.2217/rme.15.68>
12. Townsend JM, Ott LM, Salash JR, Fung KM, Easley JT, Seim HB 3rd, Johnson JK, Weatherly RA, Detamore MS. Reinforced Electrospun Polycaprolactone Nanofibers for Tracheal Repair in an In Vivo Ovine Model. *Tissue Engineering. Part A*. 2018; 24(17–18):1301–1308. <https://doi.org/10.1089/ten.TEA.2017.0437>
13. Kang Y, Wang C, Qiao Y, Gu J, Zhang H, Peijs T, Kong J, Zhang G, Shi X. Tissue-Engineered Trachea Consisting of Electrospun Patterned sc-PLA/GO-g-IL Fibrous Membranes with Antibacterial Property and 3D-Printed Skeletons with Elasticity. *Biomacromolecules*. 2019; 20(4):1765–1776. <https://doi.org/10.1021/acs.biomac.9b00160>



14. Park HS, Lee JS, Jungb H, Kim DY, Kim SW, Sultan MT, Park CH. An omentum-cultured 3D-printed artificial trachea: in vivo bioreactor. *Artificial Cells, Nanomedicine, and Biotechnology*. 2018; 46(3):1131–1140. <https://doi.org/10.1080/21691401.2018.1533844>
15. Hench LL. *Biomaterials*. Science. 1980; 208(4446):826–831. <https://doi.org/10.1126/science.6246576>
16. Anderson JM, Rodriguez A, Chang DT. Foreign body reaction to biomaterials. *Seminars in Immunology*. 2008; 20:86-100. <https://doi.org/10.1016/j.smim.2007.11.004>
17. Williams DF. On the mechanisms of biocompatibility. *Biomaterials*. 2008; 29(20):2941–2953. <https://doi.org/10.1016/j.biomaterials.2008.04.023>
18. Williams DF. Biocompatibility Pathways: Biomaterials-Induced Sterile Inflammation, Mechanotransduction, and Principles of Biocompatibility Control. *ACS Biomaterials Science & Engineering*. 2016; 3(1): 2–35. <https://doi.org/10.1021/acsbiomaterials.6b006>
19. Gaissert HA, Grillo HC, Wright CD, Donahue DM, Wain JC, Mathisen DJ. Complication of benign tracheobronchial strictures by self-expanding metal stents. *The Journal of Thoracic and Cardiovascular Surgery*. 2003; 126(3):744–747. [https://doi.org/10.1016/s0022-5223\(03\)00361-1](https://doi.org/10.1016/s0022-5223(03)00361-1)
20. Delaere P, Raemdonck DV. Tracheal Replacement. *Journal of Thoracic Disease*. 2016; 8(2):186–196. <https://doi.org/10.3978/j.issn.2072-1439.2016.01.85>
21. Li D, Yin Z, Liu Y, Feng S, Liu Y, Lu F, Xu Y, Min P, Hou M, Li K, He, A, Zhang W, Liu W, Zhang Y, Zhou G, Cao Y. Regeneration of trachea graft with cartilage support, vascularization, and epithelization. *Acta Biomaterialia*. 2019; 89: 206-216. <https://doi.org/10.1016/j.actbio.2019.03.003>
22. Chang JW, Park SA, Park J.K, Choi, JW, Kim YS, Shin YS, Kim CH. Tissue-Engineered Tracheal Reconstruction Using Three-Dimensionally Printed Artificial Tracheal Graft: Preliminary Report. *Artificial Organs*. 2014 38(6):95–105. <https://doi.org/10.1111/aor.12310>
23. Han Y, Li X, Zhang Y, Han Y, Chang F, Ding J.. Mesenchymal Stem Cells for Regenerative Medicine. *Cells*. 2019; 8(8): 1-32. <https://doi.org/10.3390/cells8080886>
24. Mendonça RJ, Coutinho-Netto, J. Aspectos celulares da cicatrização. *Anais Brasileiros de Dermatologia*. 2009, 84(3):257-262. <https://doi.org/10.1590/S0365-05962009000300007>
25. Branski RC, Rosen CA, Verdolini K, Hebda PA. Biochemical markers associated with acute vocal fold wound healing: a rabbit model. *Journal of Voice*. 2005; 19(2):283–289. <https://doi.org/10.1016/j.jvoice.2004.04.003>
26. Shimizu T. Role of macrophage migration inhibitory factor (MIF) in the skin. *Journal of Dermatological Science*. 2005; 37(2):65–73. <https://doi.org/10.1016/j.jdermsci.2004.08.007>
27. Mendonça AC, Ferreira AS, Barbieri CH, Thomazine JA, Mazzer N. Efeitos do ultrassom pulsado de baixa intensidade sobre a cicatrização por segunda intenção de lesões cutâneas totais em ratos. 2006; *Acta Orthopedic Brasileira*. 2006; 14(3):152–157. <https://doi.org/10.1590/S1413-78522006000300007>
28. Alves A, Gritsch K, Sirieix C, Drevon-Gaillot E, Bayon Y, Clermont G, Boutrand JP, Grosgeat. Computerized histomorphometric study of the splenic collagen polymorphism: A control-tissue for polarization microscopy. *Microscopy Research and Technique*. 2015; 78(10):900–907. <https://doi.org/10.1002/jemt.22553>
29. Varghese SS, Sarojini SB, George GB, Vinod S, Mathew P, Babu A, Sebastian J. Evaluation and Comparison of the Biopathology of Collagen and Inflammation in the Extracellular Matrix of Oral Epithelial Dysplasias and Inflammatory Fibrous Hyperplasia Using Picrosirius Red Stain and Polarising Microscopy: A Preliminary Study. *Journal of Cancer Prevention*. 2015; 20(4):275–80. <https://doi.org/10.15430/JCP.2015.20.4.275>
30. Berry DB, Sullins KE. Effects of topical application of antimicrobials and bandaging on healing and granulation tissue formation in wounds of the distal aspect of the limbs in horses. *American Journal of Veterinary Research*. 2003; 64(1):88–92. <https://doi.org/10.2460/ajvr.2003.64.88>
31. Dayan D, Hiss Y, Hirshberg A, Bubis JJ, Wolman M. Are the polarization colors of picrosirius red-stained collagen determined only by the diameter of the fibers? *Histochemistry*. 1989; 93(1):27–29. <https://doi.org/10.1007/BF00266843>

32. Morales-Nebreda LI, Rogel MR, Eisenberg JL, Hamill KJ, Soberanes S, Nigdelioglu R, Chi M, ChoT, Radigan KA, Ridge KM, Misharin AV, Woychek A, Hopkinson S, Perlman H, Mutlu GM, Pardo A, Selman M, Jones JCR, Budinger GRS. Lung-Specific Loss of  $\alpha 3$  Laminin Worsens Bleomycin-Induced Pulmonary Fibrosis. *American Journal of Respiratory Cell and Molecular Biology*. 2015; 52(4):503–512. <https://doi.org/10.1165/rcmb.2014-0057oc>
33. Reis JGC Takiya CM; Carvalho AL; Mota RS; De-Ary-Pires B; Ary Pires-Neto M; Ary-Pires R. Myofibroblast persistence and collagen type I accumulation in the human stenotic trachea. *Head Neck*. 2011; 34(9): 0–0. <https://doi.org/10.1002/hed.21915>
34. Jahshan F, Ammar AA, Ertracht O, Eisenbach N, Daoud A, Sela E, Atar S, Zussman E, Fichtman B, Harel A, Gruber M. Local Delivery of Mometasone Furoate from an Eluting Endotracheal Tube Reduces Airway Morbidity Following Long-Term Animal Intubation. *ACS Applied Bio Materials*. 2021; 4(5):4131–4139. <https://doi.org/10.1021/acscabm.0c01526>
35. Haykal S, Salna M, Waddell TK, Hofer SO. Advances in Tracheal Reconstruction. *Plastic and Reconstructive Surgery-Global Open*. 2014; 2(7):1–11. <https://doi.org/10.1097/GOX.0000000000000097>
36. Brand-Saberi BEM, Schafer T. Trachea: Anatomy and Physiology. *Thoracic Surgery Clinics*. 2014; 24(1):1–5. <https://doi.org/10.1016/j.thorsurg.2013.09.004>
37. García SR, Deprez M, Lebrigand K, Cavard A, Paquet A, Arguel M-J, Magnone V, Truchi M, Caballero I, Leroy S, Marquette C-H, Marcet B, Barbry P, Zaragosi, L.-E. Novel dynamics of human mucociliary differentiation revealed by single-cell RNA sequencing of nasal epithelial cultures. *Development*. 2019; 146:1-17. <https://doi.org/10.1242/dev.177428>
38. Kim WS, Chang JW, Jang WS, Seo YJ, Kang ML, Sung HJ, Kim DH, Kim JM, Park JH, Ban MJ, Na G, Shin SH, Byeon HK, Koh YW, Kim SH, Baik HK, Choi EC. Tracheal reconstruction with a free vascularized myofascial flap: preclinical investigation in a porcine model to human clinical application. *Scientific Reports*. 2017; 7:10022. <https://doi.org/10.1038/s41598-017-10733-z>
39. Arif U, Haider S, Haider A, Khan N, Alghyamah AA, Jamila N, Khan MI, Almasry WA, Kang I. Biocompatible Polymers and their Potential Biomedical Applications: A Review. *Current Pharmaceutical Design*. 2019; 25(34):3608-3619. <https://doi.org/10.2174/1381612825999191011105148>