









## Comparação entre o tonômetro de rebote (TD - 8000 portable) e aplanção (Tono-Pen Avia™) manuseados por diferentes avaliadores para mensurações da pressão intraocular em coelhos

*Comparison between the rebound (TD - 8000 portable) and applanation tonometer (Tono-Pen Avia™) managed by different evaluators for intraocular pressure measurements in rabbits*

Vinícius Thomaz da Silva Almeida<sup>1</sup> , Cristiane Buzzato Garcia<sup>1</sup> , Adriana Torrecilhas Jorge<sup>2</sup> , Daniel Paulino Júnior<sup>1</sup> , João Guilherme Martins<sup>1</sup> , Poliana Marques Pereira<sup>1</sup> , Silvio de Almeida Júnior<sup>1</sup> , Fernanda Gosuen Gonçalves Dias<sup>\*1</sup> 

<sup>1</sup>Universidade de Franca (UNIFRAN), Franca, São Paulo, Brasil.

<sup>2</sup>Médica Veterinária autônoma, Franca, São Paulo, Brasil.

\*Correspondente: [fernanda.dias@unifran.edu.br](mailto:fernanda.dias@unifran.edu.br)

### Resumo

Este estudo teve como objetivo comparar os valores da pressão intraocular (PIO) por diferentes tonômetros e avaliadores (veterinário oftalmologista especialista e veterinário não especialista). Para isso, foram utilizados 30 coelhos, em todos (n = 60 olhos), a PIO foi medida inicialmente com um tonômetro de rebote (model TD - 8000 portable, Apramed Indústria e Comércio de Equipamentos Médicos Ltda) e, posteriormente, com um tonômetro de aplanção (portable model Tono-Pen Avia™, Reichert Technologies®, USA). Com os dois aparelhos, as medidas em mmHg foram realizadas na região central das córneas, sempre no mesmo período, por um profissional oftalmologista veterinário (especialista) e um profissional veterinário (não especialista). Os dados foram comparados estatisticamente por meio do teste de análise de variância simples. Com o tonômetro de rebote, a PIO variou de 7 a 14 mmHg quando medida por ambos os avaliadores; enquanto com o tonômetro de aplanção, de 9 a 15 mmHg pelo especialista e de 8 a 16 mmHg pelo não especialista. Nos olhos direitos, a PIO medida pelo tonômetro de aplanção pelo avaliador não experiente foi estatisticamente inferior aos valores do especialista; ainda, os resultados dos dois avaliadores foram maiores nestes mesmos olhos quando comparados com os do tonômetro de rebote. Nos olhos esquerdos, a PIO medida pelo tonômetro de aplanção pelo avaliador não experiente foi estatisticamente superior aos valores do especialista com o tonômetro de rebote. Assim, foi possível inferir que, independente da experiência na área, o tonômetro de aplanção indicou maiores valores médios de PIO em ambos os olhos e, em relação aos avaliadores, as médias das medidas realizadas pelos especialistas foram maiores em relação ao não especialista.

**Palavras-chave:** humor aquoso; glaucoma; oftalmologia veterinária; tonometria; uveíte

### Abstract

This study aimed to compare values of intraocular pressure (IOP) by different tonometers and evaluators (veterinary ophthalmologist specialist and veterinary not a specialist). For this, 30 rabbits were used, and in all (n = 60 eyes), the IOP was initially measured with a rebound tonometer (model TD - 8000 portable, Apramed Indústria e Comércio de Equipamentos Médicos Ltda) and, subsequently, with an applanation tonometer (portable model Tono-Pen Avia™, Reichert Technologies®, USA). With the two devices, the measurements in mmHg were performed in the central region of the corneas, always performed in the same period, by a professional veterinary ophthalmologist (specialist) and a professional veterinary (not a specialist). Data were statistically compared using the simple analysis of variance test. With the rebound tonometer, IOP ranged from 7 to 14 mmHg when measured by both evaluators; while with the applanation tonometer, from 9 to 15 mmHg by the specialist and from 8 to 16 mmHg by the non-specialist. In the right eyes, the IOP measured by the applanation tonometer by the non-experienced evaluator was statistically lower than the specialist's values; yet, the results of the two evaluators were higher in these same eyes when compared with those of the rebound tonometer. In the left eyes, the IOP measured by the applanation tonometer by the non-experienced evaluator was statistically higher than the specialist's values with the rebound tonometer. Thus, it was possible to infer that, regardless of experience in the area, the applanation tonometer indicated higher mean values of IOP in both eyes and, about the evaluators, the means of the measurements performed by the specialist were higher compared to the non-professional specialist.

**Keywords:** aqueous humor; glaucoma; veterinary ophthalmology; tonometry; uveitis

Recebido : 8 de junho de 2022. Aceito: 25 de agosto de 2022. Publicado: 5 de setembro de 2022.



## Introdução

Independentemente da espécie animal, exames oftalmológicos complementares, incluindo a aferição da pressão intraocular (PIO)<sup>(1,2)</sup> não são comumente realizados na rotina clínica, tornando os parâmetros escassos na literatura científica, o que restringe as recomendações terapêuticas<sup>(3,4,5,6)</sup>.

O tonômetro de aplanção mais utilizado na Medicina Veterinária é o Tono-Pen Avia Vet<sup>®</sup>, considerado eficaz, rápido, com resultados confiáveis e precisos, podendo ser utilizado em diversas espécies animais por ser portátil e mais barato que o rebote. Entretanto, o tonômetro de aplanção Tono-Pen Avia<sup>™</sup> (humano) também é comumente utilizado em pacientes veterinários<sup>(3,7)</sup>. Os tonômetros de aplanção humanos e veterinários utilizam um microprocessador que coordena o movimento de um pistão que avança em direção à córnea, achatando-a várias vezes; assim, o equipamento possui um extensômetro em sua ponta e realiza cerca de dez aplanções em 15 segundos, criando um gráfico de PIO<sup>(7)</sup>.

Os tonômetros de rebote veterinário (TONOVET<sup>®</sup>) e humano (TD - 8000 portátil) são portáteis, leves, de fácil manuseio, eficazes<sup>(8)</sup>, pouco invasivos pela rapidez e sutileza da medida (que reduz o reflexo palpebral), porém, são caros<sup>(9,10,11)</sup>. A tecnologia é baseada em rebote (agulha) e impressão térmica sem fio. O tonômetro possui um projétil de ponta esférica de aço revestido de plástico que é impulsionado em direção à córnea por uma mola e mantido flutuando no eixo correto por um campo magnético; assim, um microprocessador calcula a pressão intraocular de acordo com o tempo de desaceleração do projétil ao tocar a córnea<sup>(9,12,13)</sup>.

A PIO é o equilíbrio entre a produção e drenagem do humor aquoso<sup>(2,4)</sup>, e na maioria dos casos, o aumento da pressão está relacionado à diminuição da drenagem do humor aquoso, ao invés do aumento de sua produção<sup>(1)</sup>. A medida da PIO é importante, pois seu aumento, considerado grave e emergencial, pode causar glaucoma, ou uveíte, inflamação do trato uveal, que resulta em diminuição da PIO<sup>(14,15)</sup>.

Assim, dada a importância da aferição da PIO para o diagnóstico e tratamento precoce das afecções oculares, evitando sequelas oculares e perda da acuidade visual<sup>(16,17,18)</sup>, aliada às vantagens e desvantagens dos diferentes aparelhos de tonometria, o objetivo do presente estudo foi comparar os valores da PIO em coelhos saudáveis quando aferidos pelo tonômetro de rebote humano (modelo TD - 8000 portátil) e tonômetro de aplanção humano (modelo portátil Tono-Pen Avia<sup>™</sup>) e, não obstante, por diferentes avaliadores, sendo um oftalmologista veterinário (especialista) e um veterinário (não especialista) na área.

## Material e métodos

A pesquisa foi realizada de acordo com as normas internacionais da *Association for Research in Vision and Ophthalmology* - ARVO (*National Institutes of Health Publications number 85-23: Revised 1985*), bem como pela Comissão de Ética no Uso de Animais (CEUA) da Universidade de Franca (UNIFRAN), processo n° 9725071117.

Foram utilizados 30 coelhos (*Oryctolagus cuniculus*) inteiros da raça Nova Zelândia, machos, saudáveis, 3 kg, quatro meses de idade, provenientes da ANILAB - Laboratório de Criação e Comércio de Animais Ltda, Paulínia (SP). Os animais foram mantidos em gaiolas individuais no Biotério da Universidade de Franca (UNIFRAN, Franca, São Paulo, Brasil, altitude de 996 m, latitude: 20° 32' 19" S e longitude: 47° 24' 03" W), com água e ração comercial *ad libitum*. Os exames oftalmológicos foram realizados no mesmo local, evitando possível estresse do transporte.

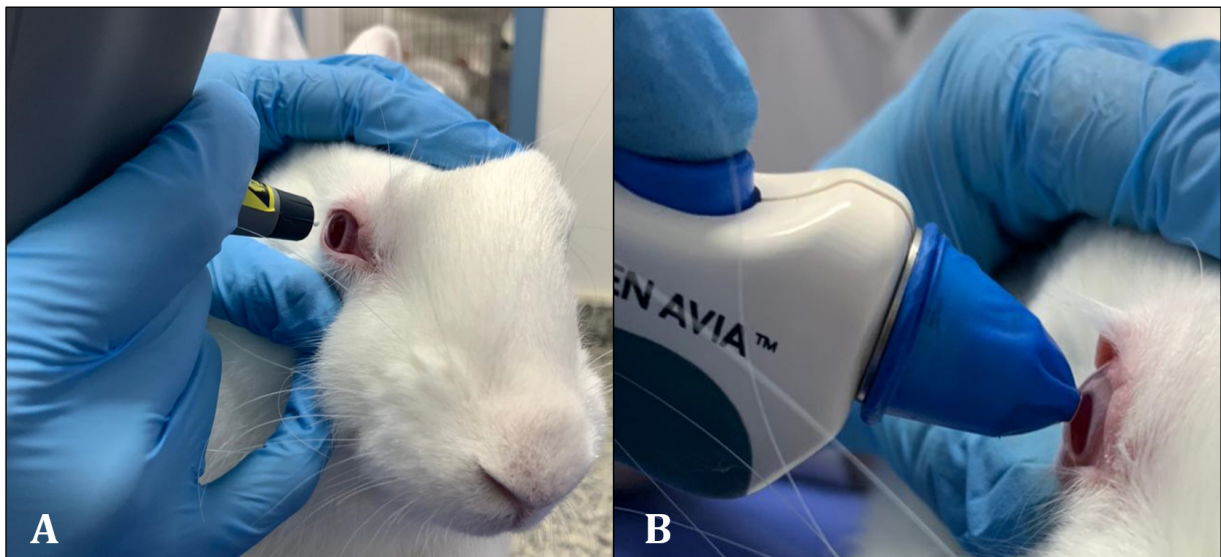
Previamente ao estudo, os coelhos foram submetidos a rigorosa avaliação oftalmológica (avaliação clínica, teste de Schirmer, teste de fluoresceína e biomicroscopia com lâmpada de fenda) para verificar a ausência de alterações oculares. Com os animais em estação e contidos fisicamente pelo mesmo indivíduo (evitando pressão excessiva nas pálpebras e pescoço e padronizando o posicionamento da cabeça e do corpo), foram realizadas as aferições da PIO, em mmHg, de ambos os olhos de todos os animais (n = 60 olhos) com o auxílio de um tonômetro de rebote (modelo TD - 8000 portátil, Apramed Indústria e Comércio de Equipamentos Médicos Ltda) (Figura 1A), tocando suavemente a região central das córneas até a leitura do aparelho. Foram realizadas três medidas consecutivas, considerando-se a média destas e o tonômetro foi mantido na posição horizontal, com o projétil paralelo ao solo e iniciando 4-8 mm perpendicularmente à superfície corneana.

Posteriormente, foi realizada a dessensibilização das superfícies corneanas de ambos os olhos com uma gota de colírio anestésico (cloridrato de proximetacaína a 0,5% - Anestalcon<sup>®</sup>) para posterior mensuração da PIO, em mmHg, com o tonômetro de aplanção (modelo portátil Tono-Pen Avia<sup>™</sup>, Reichert Technologies<sup>®</sup>, EUA) (Figura 1B), tocando suavemente a região central das córneas até que o instrumento fizesse a leitura. O Tono-Pen Avia<sup>™</sup> foi calibrado previamente às medidas de cada animal, sendo realizadas três medidas consecutivas, com valor de significância inferior a 5%, considerando-se a média dessas medidas. Seguindo as recomendações do fabricante, o posicionamento do dispositivo não foi padronizado durante as medidas da PIO.

O projétil de ponta esférica do tonômetro de rebote e a película protetora de látex do tonômetro de aplanção foram de uso único, descartados e substituídos para cada

animal aferido. Essas alterações foram realizadas pelo mesmo assistente da equipe, evitando influências nas aferições da PIO. As aferições da PIO sempre foram realizadas primeiro no olho direito seguido pelo esquerdo, entre 8h e 11h, em temperatura ambiente de 20°- 23°C,

por um oftalmologista veterinário experiente no uso dos dispositivos (especialista), seguido por um médico veterinário não especialista na área (não especialista) e que nunca utilizou tonômetros.



**Figura 1.** Imagem fotográfica de coelho branco da Nova Zelândia durante a aferição da pressão intraocular no olho direito. **A:** tonômetro de rebote (modelo TD-8000 portátil) e **B:** tonômetro de aplanção (modelo Tono-Pen Avia<sup>TM</sup> portátil).

Os resultados da PIO obtidos em mmHg foram verificados estatisticamente por análise de variância simples (ANOVA) para experimentos inteiramente aleatorizados, com cálculo da estatística F e seu respectivo “valor-P”. Nos casos em que  $p \leq 0,05$ , as médias dos tratamentos foram comparadas pelo método de Tukey, com o cálculo da diferença mínima significativa para  $\alpha = 0,05$ , por meio do programa Graphpad Prism 8.0<sup>®</sup>.

## Resultados

As médias e desvios padrões das aferições da PIO nos 30 coelhos com os diferentes tonômetros e avaliadores estão apresentados na Tabela 1. Independentemente do antímero, utilizando o tonômetro de rebote, a PIO variou de 7 a 14 mmHg quando aferida pelo especialista; resultados semelhantes foram obtidos pelo não especialista. Por outro lado, com o tonômetro de aplanção, a variação desse parâmetro ocular foi de 9 a 15 mmHg quando realizado pelo especialista e de 8 a 16 mmHg pelo não especialista.

A aferição da PIO no olho direito com o tonômetro de aplanção realizada por não especialista, de forma discreta, foi estatisticamente menor em

relação ao especialista, no mesmo olho e com o mesmo aparelho oftálmico (Tabela 1). O valor da PIO no olho esquerdo obtido com o tonômetro de rebote pelo especialista foi significativamente menor quando comparado ao olho contralateral, aferido pelo mesmo avaliador e aparelho (Tabela 1).

A PIO do olho direito aferida com o tonômetro de aplanção pelo especialista foi estatisticamente maior em relação ao mesmo olho, porém obtida com o tonômetro de rebote pelo mesmo avaliador (Tabela 1). O resultado da PIO do olho esquerdo aferido pelo tonômetro de aplanção por não especialista foi significativamente maior quando comparado ao mesmo olho, porém, com o tonômetro de rebote pelo especialista (Tabela 1).

A aferição da PIO no olho direito com o tonômetro de aplanção realizada pelo não especialista foi estatisticamente maior em comparação com o mesmo avaliador e olho, mas com o tonômetro de rebote (Tabela 1). A PIO do olho esquerdo aferida com o tonômetro de aplanção pelo especialista foi estatisticamente superior à do mesmo olho, porém obtida com o tonômetro de rebote pelo não especialista (Tabela 1).

**Tabela 1.** Médias e desvios padrões das aferições da pressão intraocular (em mmHg) de 30 coelhos (*Oryctolagus cuniculus*) da raça Nova Zelândia Branco, machos e saudáveis, com auxílio de tonômetro de rebote seguido de tonômetro de aplanção, nos olhos direito (OD) e esquerdo (OE), totalizando 60 olhos, realizados por profissional veterinário oftalmologista (especialista) e profissional veterinário (não especialista).

Tonômetro de rebote (mmHg)				Tonômetro de aplanção (mmHg)			
Especialista OD (Média± DP)	Especialista OE (Média± DP)	Não especialista OD (Média± DP)	Não especialista OE (Média± DP)	Especialista OD (Média± DP)	Especialista OE (Média± DP)	Não especialista OD (Média± DP)	Não especialista OE (Média± DP)
11,2±1,4	10,5±1,5 <sup>b</sup>	10,9±1,4	10,4±1,5	12,2±1,2 <sup>c</sup>	12,2±1,32 <sup>f</sup>	11,5±1,3 <sup>a,e</sup>	12,6±1,4 <sup>d</sup>

<sup>a</sup> Significativamente diferente do OD do Avaliador 1 quando aferidos pelo tonômetro de aplanção ( $p \leq 0,05$ ).

<sup>b</sup> Significativamente diferente do OD do Avaliador 1 quando aferidos pelo tonômetro de rebote ( $p \leq 0,05$ ).

<sup>c</sup> Significativamente diferente do OD do Avaliador 1 quando comparado com o tonômetro de rebote ( $p \leq 0,05$ ).

<sup>d</sup> Significativamente diferente do OE do Avaliador 1 quando comparado com o tonômetro de rebote ( $p \leq 0,05$ ).

<sup>e</sup> Significativamente diferente do OD do Avaliador 2 quando comparado com o tonômetro de rebote ( $p \leq 0,05$ ).

<sup>f</sup> Significativamente diferente do OE do Avaliador 2 quando comparado com o tonômetro de rebote ( $p \leq 0,05$ ).

## Discussão

A admissão de coelhos está de acordo com a literatura baseada em *guidelines* e demais pesquisadores<sup>(19,20)</sup>. Além da facilidade de obtenção, manutenção e manuseio, o uso desses animais em trabalhos científicos permite aumentar o número de animais testados e, ainda, considera-se que a fisiologia, anatomia orbital e corneana se assemelha a dos cães, gatos e humanos, sendo considerada espécie fidedigna para experimentações na área da oftalmologia humana e veterinária<sup>(21,22)</sup>.

A comparação dos valores da PIO em coelhos saudáveis, utilizando o tonômetro de rebote e aplanção humanos, baseou-se na precisão desses aparelhos, além da rapidez, facilidade de execução das técnicas, custos quando comparados aos aparelhos veterinários e importância dos resultados para o diagnóstico definitivo de algumas afecções oculares e instituição terapêutica correta<sup>(11,22)</sup>. No entanto, a escassez de dados científicos sobre a padronização dos valores da PIO nesta espécie animal secundária às diferenças entre as metodologias (raças de coelhos, tipos de tonômetros utilizados, horários, frequências e estações do ano em que as aferições foram feitas e métodos de aferições), tornaram a discussão restrita.

Os exames oftalmológicos complementares de tonometria não causaram desconforto e lesões oculares, sendo que apenas a contenção mecânica foi o suficiente para a realização destes, semelhante ao descrito na literatura científica em outras espécies animais<sup>(11,23)</sup>, podendo ser rotineiramente utilizados em coelhos. Nessa temática, o tonômetro de aplanção foi efetivo na mensuração da PIO e, apesar de Pigatto et al.<sup>(24)</sup> relatarem como desvantagem a necessidade da utilização de colírio anestésico previamente à aferição, não houve intercorrências quanto ao seu uso em coelhos, não havendo reações oculares como congestão conjuntival e desconforto ocular.

Seguindo recomendações de Andrade et al.<sup>(13)</sup> e

Martín-Suárez et al.<sup>(25)</sup>, padronizou-se a idade e raça dos coelhos, assim como a luminosidade do local e o período de aferição, pois esses fatores contribuem para a variação na PIO, independente do aparelho e experiência do avaliador. Ademais, previamente ao experimento, todos os animais foram submetidos a uma rigorosa avaliação oftalmológica para descartar alterações oculares, já que córneas com cicatrizes ou com outros danos podem predispor a falhas na medida da PIO, uma vez que aumentam a espessura central do órgão<sup>(19)</sup>. Ainda, para minimizar oscilações nos valores da PIO, foi preconizado o correto posicionamento do aparelho de rebote durante as aferições, evitando que forças gravitacionais afetassem a velocidade e desaceleração da ponta esférica<sup>(26,27,28,29,30)</sup>, apesar de Zhang et al.<sup>(31)</sup> denotarem indiferença entre o posicionamento vertical ou horizontal do dispositivo durante as aferições em coelhos jovens.

Ao compararem, ao longo do dia, os valores da PIO em 38 coelhos (Nova Zelândia Branco) machos e fêmeas hípidos e jovens com diferentes aparelhos, Pereira et al.<sup>(12)</sup> descobriram que a média foi menor com o tonômetro de rebote veterinário Tonovet® (9,51±2,62 mmHg) em relação ao Tono-Pen Avia® (15,44±2,16 mmHg) quando aferidas pelo mesmo especialista oftalmologista. Corroborando com esses achados, no presente estudo, observaram-se reduções estatísticas nos valores da PIO quando aferidas pelo tonômetro de rebote humano comparativamente ao de aplanção, mesmo quando manuseados pelos mesmos examinadores, com e sem experiência na área, especialmente nos olhos direito. Segundo Grandin<sup>(32)</sup> e Wang, Dong e Wu<sup>(33)</sup>, isso pode ser explicado pelo estresse causado pelas primeiras aferições com o tonômetro de rebote, pois mesmo sendo indolores, os animais não estavam habituados e adaptados ao procedimento considerado novo, superestimando as aferições posteriores com o tonômetro de aplanção.

Diferentemente dos resultados encontrados nesta pesquisa, em 46 humanos avaliados, Fernandes et al.<sup>(34)</sup> descreveram valores de PIO mais elevados quando



aferidos por tonômetro de rebote (ICare) em comparação com o de aplanção (Goldmann). Estudos realizados em pacientes humanos<sup>(35,36)</sup> e animais<sup>(11,37)</sup> demonstraram que variações no comportamento do animal durante a aferição, assim como o filme lacrimal, tamanho do globo ocular e na rigidez, curvatura e espessura central da córnea podem alterar as medições de tonometria em um mesmo indivíduo. Esses fatores podem explicar a redução significativa da PIO no olho esquerdo dos coelhos deste experimento em relação ao olho direito quando aferida pelo tonômetro de rebote pelo mesmo avaliador oftalmologista. Além disso, Pereira et al.<sup>(12)</sup> discorreram que uma diferença de 2,0 mmHg entre os olhos de um mesmo animal pode ser considerada normal, além da variabilidade individual.

Ainda no que concerne às variações da PIO encontradas neste experimento, a redução significativa no valor do olho direito quando aferida por distintos avaliadores com o tonômetro de aplanção, pode ser atribuída a diferentes pressões exercidas sobre a superfície corneana, conforme descrito por Tofflemire et al.<sup>(38)</sup>. Ma et al.<sup>(22)</sup> também discorreram que a histerese corneana (resposta da córnea à rápida deformação) pode influenciar nas aferições da PIO, visto que envolve distintas propriedades biomecânicas corneanas como a viscoelasticidade e a resistência.

Nesta pesquisa, as diferenças da PIO encontradas nos olhos esquerdos entre as aferições com os diferentes tonômetros e avaliadores, coincidiram com os relatos de Liu et al.<sup>(39)</sup> e Andrade et al.<sup>(13)</sup> ao investigarem outras espécies animais, de que os valores podem alterar em decorrência do modelo do aparelho e habilidade/experiência do examinador. Deste modo, ressalta-se a importância do especialista oftalmologista durante a realização de exames complementares, pois possui conhecimentos quanto ao correto posicionamento do aparelho<sup>(14)</sup>, interpretação dos resultados, assim como possíveis variações influenciadas pela idade, raça, estado corneano e afecções oculares<sup>(22)</sup>. Oliveira et al.<sup>(14)</sup> elucidaram que o posicionamento incorreto do tonômetro de rebote pode subestimar ou superestimar os valores da PIO, diferentemente do tonômetro de aplanção que pode ser utilizado em qualquer posição. Ainda em relação às diferentes aferições entre aparelhos de tonometria, ao aferir a PIO em coelhos Nova Zelândia, jovens e fêmeas, Ma et al.<sup>(22)</sup> relataram que o TonoVet<sup>®</sup> foi significativamente superior ao Tono-Pen<sup>®</sup> em termos de repetibilidade intra sessão e reprodutibilidade do interoperador, sugerindo assim mais precisão do primeiro aparelho.

Independente do tipo de aparelho de tonometria e examinador, os dados da PIO encontrados nos coelhos da atual pesquisa foram menores aos descritos por Zhong e Desai<sup>(7)</sup>, Pereira et al.<sup>(12)</sup> e Vareilles et al.<sup>(40)</sup>, no entanto, de acordo com a literatura científica, a PIO de coelhos

saudáveis apresenta variações em decorrência de vários fatores, incluindo as características oculares individuais, tipos e posicionamentos dos aparelhos de tonometria, período do dia e experiência do examinador<sup>(11,12)</sup>. Deste modo, a comparação entre resultados de normalidade deste parâmetro ocular deve ser cautelosa ao considerar as distintas metodologias preconizadas pelos pesquisadores, sendo que mais estudos futuros são necessários para determinar a resposta de cada aparelho oftálmico sobre as propriedades biomecânicas da córnea de coelhos.

## Conclusão

Com base na metodologia estabelecida e nos resultados obtidos, supõe-se que a pressão intraocular foi facilmente medida em coelhos saudáveis tanto com os tonômetros de rebote quanto de aplanção, apenas com contenção física. Além disso, independente da experiência do avaliador, o tonômetro de aplanção apresentou, estatisticamente, valores médios de pressão intraocular mais elevados em ambos os olhos, porém, clinicamente houve variações discretas. Quanto aos avaliadores, as médias das medidas realizadas pelo especialista foram estatisticamente maiores em relação aos não especialistas na área, mesmo sendo clinicamente sutis.

## Declaração de conflito de interesse

Os autores declaram que não há conflitos de interesse.

## Contribuições dos autores

*Conceituação:* A.T. Jorge, D. Paulino Júnior e F.G.G. Dias. *Análise formal:* V.T.S. Almeida e S. Almeida Júnior. *Aquisição de financiamento:* V.T.S. Almeida, D. Paulino Júnior e F.G.G. Dias. *Investigação:* V.T.S. Almeida, C.B. Garcia, A.T. Jorge, D. Paulino Júnior, J.G. Martins, P.M. Pereira, S. Almeida Júnior e F.G.G. Dias. *Metodologia:* A.T. Jorge, D. Paulino Júnior, S. Almeida Júnior e F.G.G. Dias. *Gestão do projeto:* D. Paulino Júnior e F.G.G. Dias. *Supervisão:* D. Paulino Júnior e F.G.G. Dias. *Redação (revisão e edição):* V.T.S. Almeida e F.G.G. Dias.

## Agradecimentos

Os autores agradecem a CAPES, Hospital Veterinário e Biotério da Universidade de Franca (UNIFRAN).

## Suporte financeiro

Este trabalho foi financiado pelo Conselho Nacional de Desenvolvimento Científico e Tecnológico (CNPq, bolsa nº 122514/2021-1).

## Referências

- Broadwater JJ, Schorling J, Herring IP, Elvinger F. Effect of body position on intraocular pressure in dogs without glaucoma. *American Journal of Veterinary Research*. 2008;69(1):527-530. Disponível em: <https://doi.org/10.2460/ajvr.69.4.527>.
- Ghaffari MS, Shojaei M, Sabzevari A, Khoramid N. Reference values for intraocular pressure and Schirmer tear test in clinically normal Sanjabi sheep. *Small Ruminant Research*. 2011;97(1):101-103. Disponível em: <https://doi.org/10.1016/j.smallrumres.2010.12.008>.
- Featherstone HJ, Heinrich CL. Ophthalmic examination and diagnostics. In: Gelatt KN, Gilger BC, KERN TJ. *Veterinary Ophthalmology*. 5th ed. Oxford: John Wiley & Sons; 2013. p. 533-702.
- Gum GG, Mackay EO. Physiology of the eye. In: Gelatt KN, Gilger BC, Kern TJ. *Veterinary Ophthalmology*. 5th ed. Oxford: John Wiley & Sons; 2013. p. 171-207.
- Johnson TV, Fan S, Toris CB. Rebound tonometry in conscious, conditioned mice avoids the acute and profound effects of anesthesia on intraocular pressure. *Journal of Ocular Pharmacology and Therapeutics*. 2008;24(2):175-185. Disponível em: <https://doi.org/10.1089/jop.2007.0114>.
- Gelatt KN, Peiffer Junior RLP, Gum GG, Gwin RM, Erickson JL. Evaluation of applanation tonometers for the dog eye. *Investigative Ophthalmology & Visual Science*. 1977;16(10):963-968. Disponível em: <https://pubmed.ncbi.nlm.nih.gov/908649/>.
- Zhong L, Desai LS. Comparison of intraocular pressure measurements between Tonopen Vet and TonoVet in dutch belted rabbits. *Investigative Ophthalmology & Visual Science*. 2009;50(1):2856.
- Prashar A, Guggenheim JA, Erichsen JT, Hocking PM, Morgan JE. Measurement of intraocular pressure (IOP) in chickens using a rebound tonometer: quantitative evaluation of variance due to position inaccuracies. *Experimental Eye Research*. 2007;85(4):563-571. Disponível em: <https://doi.org/10.1016/j.exer.2007.07.010>.
- Kontiola AI, Goldblum D, Mittag T, Danias J. The induction/impact tonometer: a new instrument to measure intraocular pressure in the rat. *Experimental Eye Research*. 2001;73(6):781-785. Disponível em: <https://doi.org/10.1006/EXER.2001.1088>.
- Cervino A. Rebound tonometry: new opportunities and limitations of non invasive determination of intraocular pressure. *British Journal of Ophthalmology*. 2006;90 (12):1444-1446. Disponível em: <https://doi.org/10.1136/bjo.2006.102970>.
- Tofflemire KL, Wang C, Jens JK, Ellinwood NM, Whitley RD, Ben-Shlomo G. Evaluation of three hand-held tonometers in normal canine eyes. *The Veterinary Journal*. 2017;224 (1):7-10. Disponível em: <https://doi.org/10.1016/j.tvjl.2017.04.003>.
- Pereira FQ, Bercht BS, Soares MG, Mota MGB, Pigatto JAT. Comparison of a rebound and an applanation tonometer for measuring intraocular pressure in normal rabbits. *Veterinary Ophthalmology*. 2011;14(5):321-326. Disponível em: <https://doi.org/10.1111/j.1463-5224.2011.00879>.
- Andrade SF, Palozzi RJ, Giuffrida R, Campos RJ, Santos GC, Fukui RM. Comparison of intraocular pressure measurements between the Tono-Pen XL® and Perkins® applanation tonometers in dogs and cats. *Veterinary Ophthalmology*. 2012;15(1): 14-20. Disponível em: <https://doi.org/10.1111/j.1463-5224.2011.00926.x>.
- Oliveira JK, Montiani-Ferreira F, Williams DL. The influence of the tonometer position on canine intraocular pressure measurements using the Tonovet rebound tonometer. *Open Veterinary Journal*. 2018;8(1):68-76. Disponível em: <https://doi.org/10.4314/ovj.v8i1.12>.
- Ofri R. Intraocular pressure and glaucoma. *Veterinary Clinics: Exotic Animal Practice*. 2002;5(2):391-406. Disponível em: [https://doi.org/10.1016/S1094-9194\(01\)00004-4](https://doi.org/10.1016/S1094-9194(01)00004-4).
- Gonçalves GF, Pippi NL, Pachaly JR. Pressão intraocular em cães com catarata. *Arquivos de Ciências Veterinárias e Zoologia da UNIPAR*. 2005;8(1):57-61. Disponível em: <https://revistas.unipar.br/index.php/veterinaria/article/view/68>.
- Oriá AP, Gomes Júnior DC, Souza MR, Costa Neto JM, Estrela-Lima A, Dórea Neto FA. Glaucoma secundária em cães e gatos. *Medicina Veterinária*. 2013;7(3):13-22. Disponível em: <http://www.journals.ufrpe.br/index.php/medicinaveterinaria/article/view/588/467>.
- Samuelson DA. Ophthalmic Anatomy. In: Gelatt KN, Gilger BC, Kern TJ. *Veterinary Ophthalmology*. 5th ed. Oxford: John Wiley & Sons; 2013. p. 39-170.
- Lim KS, Wickremasinghe SS, Cordeiro MF, Bunce C, Khaw PT. Accuracy of intraocular pressure measurements in new Zealand white rabbits. *Investigative Ophthalmology & Visual Science*. 2005;46 (7):2419-2423. Disponível em: <https://doi.org/10.1167/iovs.04-061>.
- Workman P, Aboagye, EO, Balkwill F, Balmain A, Bruder G et al. Guidelines for the welfare and use of animals in cancer research. *British Journal of Cancer*. 2010;102(1):1555-1577. Disponível em: <https://doi.org/10.1038/sj.bjc.6605642>.
- Kern TJ. Rabbit and rodent ophthalmology. *Seminars in Avian and Exotic Pet Medicine*. 1997;6(3):138-145. Disponível em: [https://doi.org/10.1016/s1055-937x\(97\)80021-7](https://doi.org/10.1016/s1055-937x(97)80021-7).
- Ma D, Chen CB, Liang J, Lu Z, Chen H, Zhang M. Repeatability, reproducibility and agreement of intraocular pressure measurement in rabbits by the TonoVet and Tono-Pen. *Scientific Reports*. 2016;6(35187):1-7. Disponível em: <https://doi.org/10.1038/srep35187>.
- Welihozkiy A, Bedenice D, Price LL, Pizzirani S, Pirie CG. Measurement of corneal sensitivity in 20 ophthalmologically normal alpacas. *Veterinary Ophthalmology*. 2011;14(5):333-336. Disponível em: <https://doi.org/10.1111/j.1463-5224.2011.00895.x>.
- Pigatto JAT, Pereira JQ, Albuquerque L, Corrêa LFD, Bercht BS, Hünning OS, Silva AAR, Freitas JVRP. Intraocular pressure measurement in sheep using an applanation tonometer. *Revista Ceres*. 2011;58(6):685-689. Disponível em: <https://doi.org/10.1590/S0034-737X2011000600002>.
- Martín-Suárez E, Molleda C, Tardón R, Galán A, Gallardo J, Molleda J. Diurnal variations of central corneal thickness and intraocular pressure in dogs from 8:00 am to 8:00 pm. *The Canadian Veterinary Journal*. 2014;5 (4):361-365. Disponível em: <https://www.ncbi.nlm.nih.gov/pmc/articles/PMC3953936/>.
- González-Méijome JM, Jorge J, Queirós A, Fernandes P, Montés-Micó R, Almeida JB, Parafita MA. Age differences in central and peripheral intraocular pressure using a rebound tonometer. *British Journal of Ophthalmology*. 2006(12):1495-1500. Disponível em: <https://doi.org/10.1136/bjo.2006.103044>.
- Queirós A, González-Méijome JM, Fernandes P, Jorge J, Montés-Micó R, Almeida JB, Parafita MA. Technical note: a comparison of central and peripheral intraocular pressure using rebound tonometry. *Ophthalmic and Physiological Optics*.

- 2007;(5): 506-511. Disponível em: <https://doi.org/10.1111/j.1475-1313.2007.00508.x>.
28. Yamashita T, Miki A, Leki Y, Kirvu J, Yaoeda K, Shirakashi M. Central and peripheral intraocular pressure measured by a rebound tonometer. *Clinical Ophthalmology*. 2011;5(1):1113-1118. Disponível em: <https://doi.org/10.2147/OPHTH.S23143>.
29. Muttuvelu DV, Baggesen K, Ehlers N. Precision and accuracy of the ICare tonometer - Peripheral and central IOP measurements by rebound tonometry. *Acta Ophthalmology*. 2012;90(4):322-326. Disponível em: <https://doi.org/10.1111/j.1755-3768.2010.01987.x>.
30. Beasley IG, Laughton DS, Coldrick BJ, Drew TE, Sallah M, Davies LN. Does rebound tonometry probe misalignment modify intraocular pressure measurements in human eyes? *American Journal of Ophthalmology*. 2013;1-6. Disponível em: <https://doi.org/10.1155/2013/791084>.
31. Zhang H, Yang D, Ross CM, Wigg JP, Pandav S, Crowston JG. Validation of rebound tonometry for intraocular pressure measurement in the rabbit. *Experimental Eye Research*. 2014;121(1):89. Disponível em: <https://doi.org/10.1016/j.exer.2014.02.004>.
32. Grandin T. Assessment of stress during handling and transport. *Journal of Animal Science*. 1997;75(1):249-257. Disponível em: <https://doi.org/10.2527/1997.751249x>.
33. Wang, X.; Dong, J.; Wu, Q. Twenty-four-hour measurement of IOP in rabbits using rebound tonometer. *Veterinary Ophthalmology*. 2013;16(6):423,425. Disponível em: <https://doi.org/10.1111/vop.12020>.
34. Fernandes P, Díaz-Reis JA, Queiros A, Gonzales-Meijome JM, Jorge J. Comparison of the ICare rebound tonometer with the Goldmann tonometer in a normal population. *Ophthalmic and Physiological Optics*. 2005;25(5):436-440. Disponível em: <https://onlinelibrary.wiley.com/doi/10.1111/j.1475-1313.2005.00327.x>
35. Kniestedt C, Lin S, Choe J, Nee M, Bostrom A, Sturmer J, Stamper RL. Correlation between intraocular pressure, central corneal thickness, stage of glaucoma, and demographic patient data: prospective analysis of biophysical parameters in tertiary glaucoma practice populations. *Journal of Glaucoma*. 2006;15(1):91-97. Disponível em: <https://doi.org/10.1097/00061198-200604000-00003>.
36. Martinez-De-La-Casa JM, Garcia-Feijoo J, Vico E, Fernandez-Vidal A, Del Castillo JMB, Wasfi M, Garcia-Sanchez, J. Effect of corneal thickness on dynamic contour, rebound, and Goldmann tonometry. *Ophthalmology*. 2006;113(12):2156-2162. Disponível em: <https://doi.org/10.1016/j.ophtha.2006.06.016>.
37. Ofri R, Horowitz IH, Levison M, Kass PH. Intraocular pressure and tear production in captive eland and fallow deer. *Journal of Wildlife Diseases*. 2001;37(2):387-390. Disponível em: <https://doi.org/10.7589/0090-3558-37.2.387>.
38. Tofflemire KL, Whitley EM, Gould AS, Dewell RD, Allbaugh RA, Ben-Shlomo G, O'Connor AM, Whitley RD. Schirmer tear test I and rebound tonometry findings in healthy calves. *Veterinary Ophthalmology*. 2015;18(2):147-151. Disponível em: <https://doi.org/10.1111/vop.12165>.
39. Liu G, Zeng T, Yu W, Yan N, Wang H, Cai SP, Pang LH, Liu H. Characterization of intraocular pressure responses of the Tibetan monkey (*Macaca thibetana*). *Molecular Vision*. 2011;17(1):1405-1413. Disponível em: <https://pubmed.ncbi.nlm.nih.gov/21654897/>.
40. Vareilles P, Conquet P, Le Douarec JC. A method for the routine intraocular pressure (IOP) measurement in the rabbit: range of IOP variations in this species. *Experimental Eye Research*. 1977;24(1):369-375. Disponível em: [https://doi.org/10.1111/vop.1216510.1016/0014-4835\(77\)90149-X](https://doi.org/10.1111/vop.1216510.1016/0014-4835(77)90149-X).