

# DERMATITE DIGITAL BOVINA: ASPECTOS RELACIONADOS À EVOLUÇÃO CLÍNICA

MARIA AUXILIADORA LEÃO<sup>1</sup>, LUIZ ANTÔNIO FRANCO DA SILVA<sup>2</sup>, MARIA CLORINDA SOARES FIORAVANTI<sup>2</sup>, VALÉRIA DE SÁ JAYME<sup>2</sup>, MARCO AUGUSTO MACHADO SILVA<sup>4</sup>, PAULO HENRIQUE JORGE DA CUNHA<sup>2</sup>, OLÍZIO CLAUDINO DA SILVA<sup>2</sup>, ROGÉRIO ELIAS RABELO<sup>3</sup>, LEONARDO MARÇAL DA SILVA<sup>5</sup> E BRUNO RODRIGUES TRINDADE<sup>6</sup>

1. Doutoranda em Ciência Animal pela Escola de Veterinária da Universidade Federal de Goiás, E-mail: leaovet@hotmail.com
2. Professores do Departamento de Medicina Veterinária da Escola de Veterinária da Universidade Federal de Goiás.
3. Professor mestre do CAJ da Universidade Federal de Goiás – Jataí, GO.
4. Aluno do curso de Graduação em Medicina Veterinária da Escola de Veterinária da UFG, Bolsista de Iniciação Científica – CNPq.
5. Médico veterinário autônomo, Orizona, GO.
6. Mestrando em Ciência Animal pela Escola de Veterinária da Universidade Federal de Goiás, bolsista do CNPq.

## RESUMO

A dermatite digital bovina é uma enfermidade de etiologia multifatorial e patogenia complexa que representa grande entrave produtivo e econômico à pecuária mundial. O objetivo deste estudo foi avaliar aspectos relacionados à evolução clínica da enfermidade após antibioticoterapia parenteral. Foram utilizadas 28 fêmeas bovinas, da raça Girolando, com idade entre quatro a dez anos, portadoras de lesões digitais clinicamente caracterizadas como dermatite digital. Os bovinos enfermos foram distribuídos em dois grupos (I e II) de quatorze animais. Aqueles pertencentes ao grupo I constituíram o grupo-controle, em que, portanto, não foi utilizada antibioticoterapia. Nas vacas que

compuseram o grupo II, aplicaram-se, por via intramuscular, 20 mg/kg de peso corporal de oxitetraciclina, em intervalos de 48 horas, até completar quatro aplicações. Ao final de um ano de observação, a maioria das lesões na pele do espaço interdigital entre os talões evoluiu para a forma clínica erosiva e aquelas localizadas nos pontos limítrofes entre a pele e o cório coronário dos talões, na parede abaxial do estojo córneo ou no espaço interdigital dorsal, evoluíram para a forma proliferativa. Não houve cura de nenhum animal em ambos os grupos, porém a antibioticoterapia parenteral reduziu a gravidade das lesões.

**PALAVRAS-CHAVE:** Antibioticoterapia, bovinos, dermatite digital, evolução clínica.

## ABSTRACT

### BOVINE DIGITAL DERMATITIS: ASPECTS RELATED TO CLINICAL EVOLUTION

Bovine digital dermatitis is a multifactorial, complex disease responsible for significant economic impact in cattle production all around the world. The objective of this study was to evaluate aspects related to clinical evolution of bovine digital dermatitis after antibiotic therapy. 28 female Girolando-breed bovines between four and ten years of age showing digital lesions with clinical characteristics of digital dermatitis were distributed into two groups (I and II) of 14 animals. Group II cows were treated with intramuscular 20 mg of oxytetracyclin per kg of body weight in 48 hour intervals until completion of four applications, while Group

I was not treated with antibiotics. Most lesions on the skin of the interdigital space between the heel bulbs showed erosive clinical pattern, while those located at the limit points between the skin and the horn of the bulbs, at the abaxial wall of the hoof or at the dorsal interdigital space related to the proliferative pattern. Although no cures were verified in any animals from either groups, analysis of the clinical scores demonstrated that, regardless the characteristics of the lesions, their severity was lower in the animals treated with antibiotics therapy.

**KEY WORDS:** Antibiotics therapy, bovine, digital dermatitis, clinical evolution.

## INTRODUÇÃO

As enfermidades digitais, após os distúrbios reprodutivos e as mastites, são consideradas um dos principais entraves econômicos e produtivos à bovinocultura mundial, especialmente à leiteira (NOCEK, 1997; SILVA, 1998). Segundo PESCE et al. (1992), uma fêmea bovina portadora de doença nas úngulas pode ter uma perda, por lactação, entre 5% e 20% na produção leiteira, e de até 25% no peso da carcaça. Para NOCEK (1993), além das perdas relacionadas ao escore corporal, ocorre interferência sobre o desempenho reprodutivo.

Dentre as principais enfermidades digitais infecciosas de grande importância econômica e produtiva, destaca-se a dermatite digital bovina. Para DEMIRKAN et al. (2000) e MAREGA (2001), a doença é caracterizada por inflamação na pele do espaço interdigital palmar/plantar ou dorsal, podendo ocorrer também na região limítrofe entre o cório coronário e os talões. A lesão pode adquirir aspecto erosivo ou ulcerativo, comumente chamada de doença do morango, ou proliferativo, também denominada papilomatosa ou verrucosa. Segundo COLLIGHAN & WOODWARD (1997), SILVA (1997) e DEMIRKAN et al. (2000), sua etiologia ainda não está totalmente esclarecida, porém o *Dichelobacter nodosus*, o *Fusobacterium necrophorum* e algumas espiroquetas, tais como *Treponema spp* e *Borrelia spp*, têm sido isolados em lesões características dessa doença.

Os sinais clínicos inespecíficos da dermatite digital compreendem a claudicação de intensidade variada, relutância em se locomover, postura de falsa xifose para distribuir o peso do corpo à posição mais confortável e a marcha em passadas curtas (NOCEK, 1993). MORTELLARO et al. (1994), BERGSTEN (1997) e NICOLETTI (2004) caracterizaram a lesão na fase inicial da doença como uma inflamação interdigital altamente infecciosa, seguida por ulceração na epiderme, próxima à margem coronária, evoluindo para dermatite digital na forma erosiva. Segundo BLOWEY (1993) e GREENOUGH & WEAVER (1997), essa apresentação clínica é caracterizada por uma lesão circular irregular variando de um a quatro centímetros de diâmetro, coberta por debris celulares, com visível tecido de granulação, podendo em

alguns casos apresentar pêlos. Para WEAVER et al. (1981) e BLOWEY (1993), a lesão inicia-se com hiperemia e eczema úmido dorsal ou palmar/plantar no espaço interdigital. NICOLETTI (2004) afirmou que a lesão é circunscrita por uma borda epitelial branca, de centro avermelhado, com inúmeras papilas córneas brancas, dando à ferida um aspecto de morango. Para WEAVER et al. (1981), a forma verrucosa é uma inflamação proliferativa decorrente da cronicidade do processo, podendo ser uma evolução da lesão erosiva. Possui aspecto hiperplásico de couve-flor, com presença de pêlos na periferia da lesão e descarga serosa nas proximidades do bulbo dos talões.

A forma erosiva, freqüentemente, acomete a pele do espaço interdigital, entre os talões (SHELDON, 1994). De acordo com NICOLETTI (2004), a lesão pode invadir os bulbos dos talões, danificando também a camada córnea desse local e dando origem à erosão do talão. Para GREENOUGH (2000) e MAREGA (2001), o quadro se instala, mais comumente, na região da comissura flexora do espaço interdigital.

De acordo com KAMILOGLO et al. (2002), a evolução do tratamento da dermatite digital bovina com aplicação local de oxitetraciclina é de progressão lenta, porém eficiente, especialmente se administrada por quatro aplicações na fase inicial do processo. Os autores afirmaram que, no entanto, o ceftiofur sódico parenteral deve ser a droga de eleição, devido à rápida ação e eficiência sobre as lesões. NICOLETTI (2004) acrescentou que se pode aplicar oxitetraciclina de longa ação na dose de 10 a 20 mg/kg de peso corporal por via intramuscular nos casos refratários e de intensa claudicação. BLOWEY & SHARP (1988) relataram que a antibioticoterapia parenteral à base de tetraciclina tem pouca eficácia, fazendo-se necessária a curetagem da lesão, seguida por aplicação tópica de oxitetraciclina e violeta de genciana em *spray* para a cura completa da lesão.

Apesar de a literatura consultada apontar variações na localização e apresentação clínica da dermatite digital bovina, os estudos não realizaram um acompanhamento sistemático da evolução clínica da enfermidade durante um período pré-estabelecido, dificultando, conseqüentemente, a definição de padrões para o diagnóstico e tratamento. De igual forma, não foram encontrados relatos na literatura sobre o efeito

da antibioticoterapia parenteral na progressão da enfermidade a partir da fase inicial e a possibilidade de cura espontânea da doença.

Os objetivos deste estudo foram avaliar a evolução clínica da dermatite digital bovina, a partir da sua fase inicial após antibioticoterapia parenteral com oxitetraciclina, e descrever os achados clínicos observados durante a evolução dessa doença em fêmeas bovinas de aptidão leiteira.

## MATERIAL E MÉTODOS

O estudo desenvolveu-se em uma propriedade rural no período de 2000 a 2003, utilizando 28 fêmeas bovinas da raça Girolando, com idade de quatro a dez anos, portadoras de lesões digitais, clinicamente caracterizadas como dermatite digital. Os animais em lactação, na estação chuvosa, eram manejados extensivamente, em pasto de *Brachiaria decumbens*, e mantidos confinados no período seco do ano, ocasião em que recebiam suplementação com cana triturada *ad libitum* e um concentrado mineral e protéico,<sup>1</sup> distribuídos em duas refeições diárias, sendo a quantidade variável de acordo com a produção de leite.

Todas as fêmeas bovinas em lactação eram inspecionadas mensalmente e, quando se suspeitava da presença de enfermidades podais, os animais eram contidos em bretes apropriados para a realização do exame clínico específico dos dígitos, de acordo com o estabelecido por DESROCHERS et al. (2001). O diagnóstico da enfermidade fundamentou-se nas características das lesões descritas por GREENOUGH & WEAVER (1997), ANDERSON (2001) e NICOLETTI (2004). Para monitorar a evolução clínica da enfermidade, os exames clínicos dos dígitos dos animais enfermos foram realizados mensalmente, até completar um ano de avaliação, seguindo-se os mesmos critérios adotados para a identificação dos bovinos doentes.

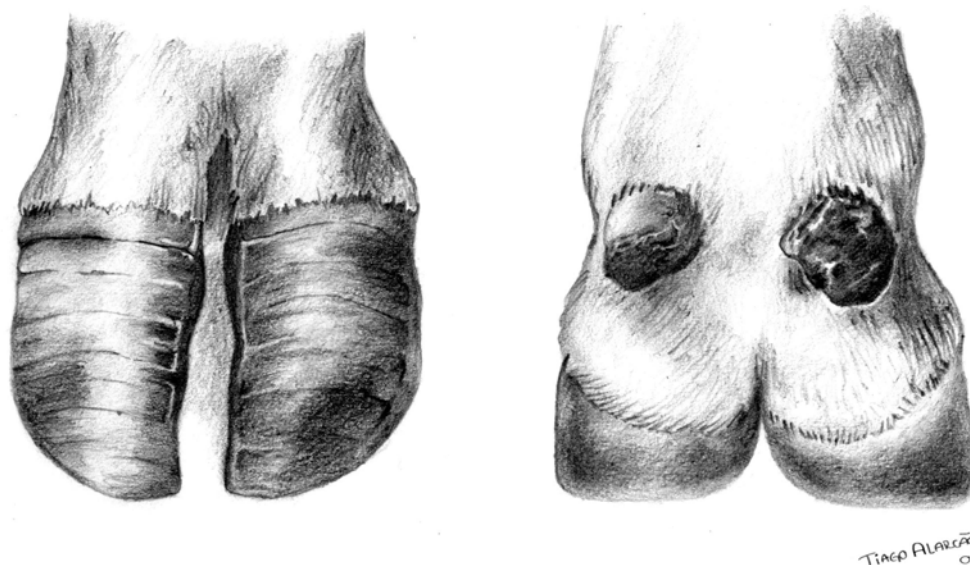
Após o diagnóstico da dermatite digital na fase inicial, os bovinos foram distribuídos, aleatoriamente, em dois grupos (GI e GII) de quatorze animais. Nos bovinos do grupo I (GI) não foi utilizada antibioticoterapia e, nos animais que fizeram parte do grupo II (GII), realizaram-se quatro aplicações parenterais de oxitetraciclina longa ação,<sup>2</sup> via

intramuscular, na dose de 20 mg/kg de peso corporal, em intervalos de 48 horas, conforme preconizado por MORAES (2000). Eventualmente, para evitar miíases, utilizou-se na ferida um produto à base de 2,2-diclorovinil dimetil fosfato (DDVP) e cristal violeta<sup>3</sup> nos bovinos de ambos os grupos.

Para composição dos grupos, estabeleceu-se por sorteio que a alocação do primeiro animal doente seria no grupo II, continuando a distribuição de forma alternada até completar o número de quatorze animais, determinado para compor cada grupo. Os animais alocados nos dois grupos apresentavam lesões hiperêmicas, inflamatórias e ulcerativas nas regiões interdigitais ou do cório coronário, além de exsudato sanguinolento, características da manifestação inicial da doença. A lesão identificada foi localizada de acordo com a região anatômica comprometida: região 1 – pele entre os talões; região 2 – pontos limítrofes entre a pele e o cório coronário dos talões; região 3 – pontos limítrofes entre a pele e o cório coronário da parede abaxial do estojo córneo; e região 4 – espaço interdigital dorsal (Figura 1).

Na classificação da evolução clínica das lesões, utilizaram-se escores clínicos propostos por CUNHA (2000) e SILVA et al. (2002), especialmente adaptados para a enfermidade estudada (Quadro 1), obedecendo aos critérios estabelecidos por SMILIE et al. (1999). As principais alterações identificadas e utilizadas na caracterização e avaliação da evolução clínica do processo foram: presença de necrose, erosão do talão e da sola, sola dupla, presença de pêlos na lesão, comprometimento do estojo córneo, aspecto erosivo ou proliferativo, sensibilidade e claudicação.

O grau de sensibilidade foi determinado durante o exame específico das úngulas e variou de discreta a intensa, definidas a seguir: *discreta* – reação à palpação traduzida por movimento do membro, sem escoicear; *moderada* – um movimento de coice; e *intensa* – repetidos movimentos de coice. Para desencadear a reação, o examinador exercia pressão digital sobre o local comprometido e, quando a lesão já havia atingido o estojo córneo, utilizava-se a pinça de casco, conforme as recomendações de DIRKSEN (1993). A confirmação da resposta do animal foi obtida após repetir-se o teste de sensibilidade por três vezes, realizado pelo mesmo profissional, empregando-se o mesmo método.



**FIGURA 1.** Representação esquemática das faces dorsal (A) e palmar/plantar (B), dos dígitos de bovino, identificando-se em 1, 2, 3 e 4 as regiões onde foram diagnosticadas lesões de dermatite digital, em uma propriedade rural do Estado de Goiás, entre os anos 2002 e 2003.

**QUADRO 1.** Escores estabelecidos para a avaliação da evolução clínica de lesões de dermatite digital, em fêmeas bovinas leiteiras, em uma propriedade rural do Estado de Goiás, no período de 2000 a 2003

Escores	Sinais clínicos
0	Ausência de lesão
1	Lesão na pele interdigital, com odor característico, secreção serosa, aspecto erosivo e hiperêmico, com pontos esbranquiçados, presença de pêlos e moderada sensibilidade à palpação (fase inicial)
2	Áreas de necrose alternando com áreas esbranquiçadas, lesões erosivas ou proliferativas, odor fétido, exsudato sanguinolento, presença de pêlos alternando com tecido de aspecto verrucoso e filiforme, sensibilidade e claudicação
3	Presença de necrose, áreas erosivas hiperêmicas alternando com áreas esbranquiçadas, odor fétido, crescimento de tecido de aspecto verrucoso, presença de pequenas lâminas de aspecto foliáceo e enegrecido, destruição do tecido córneo, sola dupla, erosão de talão e/ou sola, claudicação e sensibilidade
4	Comprometimento do estojo córneo, necrose, miíases, lesões do tipo ulcerativa ou verrucosa, sola dupla, perda parcial do estojo córneo, comprometimento dos talões e/ou sola, presença de tecido verrucoso enegrecido com aspecto foliáceo ou de espículas, sensibilidade e claudicação
5	Lesões semelhantes às do escore anterior, associadas à artrite interfalangeana, relativa ou não à fratura de falange distal

No 12.<sup>o</sup> mês, os animais do Grupo I e Grupo II, independentemente da evolução clínica das lesões, foram submetidos ao tratamento cirúrgico preconizado por SILVA et al. (2001), com o objetivo de se evitar o descarte dessas fêmeas. O procedimento constou da remoção das áreas de necrose do casco

e que apresentavam tecido de granulação, utilização tópica de percloro de ferro<sup>4</sup> e de oxitetraciclina em pó, seguida de proteção da ferida com algodão ortopédico e uma fina camada de bandagem, aplicação de sulfato de cobre granulado sobre a faixa protetora e posterior cobertura por bandagem e



impermeabilização com produto à base de dicloro divinil pirrolidona e alcatrão vegetal esterilizado<sup>5</sup> mantida por sete dias. Após a remoção da bandagem, o tratamento foi realizado em pedilúvio contendo hipoclorito de sódio a 1% ou sulfato de cobre a 3% como preconizado por SILVA et al. (2001).

Para avaliar a evolução da enfermidade nos animais dos dois grupos, considerando a gravidade da lesão, durante o período experimental foi calculada a diferença entre o escore final e o inicial de todos os bovinos dos dois grupos. Posteriormente, essas diferenças foram agrupadas em duas categorias (1 e 2). Na primeira categoria foram alocados os animais cujas diferenças entre os escores final e inicial foram zero, um e dois. Na segunda categoria foram alocados aqueles cujas diferenças foram três, quatro e cinco. Após a formação dessas duas categorias, comparou-se pelo teste do Qui-quadrado com correção para a continuidade, ao nível de significância de 5% (CURI, 1997), a frequência de animais tratados e não tratados em cada categoria.

## RESULTADOS E DISCUSSÃO

O principal sítio de localização das lesões de dermatite digital foi a região 1 (pele entre os talões). No Grupo I, em 50% dos animais as lesões foram observadas nesse local e no Grupo II em 64,28%, conforme mostra a Tabela 1. A distribuição nas demais áreas anatômicas foi irregular, porém ficou evidente que o padrão de distribuição das lesões no Grupo I foi semelhante ao do Grupo II, indicando que o método utilizado para alocar os animais propiciou uniformidade entre os grupos (Tabela 1). A localização das lesões nas regiões 2 e 3 nos animais de ambos os grupos, apontadas por DIAS (1997) e NICOLETTI (2004) como as mais frequentes, não foi observada neste estudo, tendo sido a maioria dos ferimentos diagnosticada na região 1 das úngulas. SHELDON (1994), GREENOUGH (2000), CRUZ et al. (2001) e FERREIRA (2003) também relatam o predomínio de lesões na região 1.

**TABELA 1.** Distribuição, de acordo com a localização nos dígitos, das lesões características de dermatite digital em fêmeas bovinas da raça Girolando, manejadas extensivamente na estação chuvosa e confinadas no período seco do ano, em uma propriedade rural do Estado de Goiás, no período 2000 a 2003.

Grupos	Região de localização das lesões nos dígitos				TOTAL
	1	2	3	4	
	Nº (%)	Nº (%)	Nº (%)	Nº (%)	
I	7 (50,00)	4 (28,57)	2 (14,28)	1 (7,15)	14 (100%)
II	9 (64,28)	3 (3,21)	1 (7,15)	1 (7,15)	14 (100%)
TOTAL	16 (57,14)	7 (25,00)	3 (10,71)	2 (7,15)	28 (100%)

1 = lesões na pele entre os talões; 2 = lesões entre a pele e o cório coronário dos talões; 3 = lesões entre a pele e parede abaxial do estajo córneo; 4 = lesões no espaço interdigital dorsal.

Analisando em conjunto a composição dos dois grupos, verificou-se que, ao se iniciar a avaliação, dezesseis (57,14%) animais apresentavam lesões localizadas na pele entre os talões (Figura 1). Esse local, provavelmente, pela conformação anatômica, possibilita maior acúmulo de sujidades, diminuindo a aeração e, conseqüentemente, favorecendo o desenvolvimento dos microrganismos co-participantes na etiopatogenia do processo. Esse achado condiz com a afirmação de GREENOUGH

(1997), destacando que, nesse local, a pele é mais delgada, facilitando o surgimento de erosões.

A sensibilidade variou de discreta a extrema, predominantemente nas regiões 1 e 2, sendo que, nessas regiões, com a evolução do processo e conseqüente cronificação das lesões, ocorria mudança na forma de o animal apoiar-se no solo, geralmente feito com as pinças. Esta observação está de acordo com GREENOUGH (2000), que chamou a atenção para o fato de o animal acometido pela enfer-

midade apoiar cuidadosamente o membro no solo e, preferencialmente, com as pinças dos cascos.

No início do estudo, todos os bovinos apresentavam lesões do tipo erosivas ou ulcerativas e hiperêmicas, com odor acre, secreção serosa com pontos esbranquiçados, presença de pêlos e moderada sensibilidade à palpação, características da dermatite digital, sendo portanto consideradas como fase inicial da enfermidade. WEAVER et al. (1981), BLOWEY (1993) e NICOLETTI (2004) caracterizaram de forma semelhante as lesões decorrentes da enfermidade na fase clínica inicial do processo, mas, de modo contrário ao observado neste estudo, os autores não relacionaram a localização das lesões com as diferentes formas de apresentação clínica da doença no decorrer de sua evolução. GREENOUGH & WEAVER (1997) e NICOLETTI (2004) utilizaram os mesmos achados para caracterizar as lesões de dermatite digital diagnosticada na pele interdigital entre os talões.

A evolução clínica da enfermidade nos animais pertencentes ao Grupo I foi relativamente mais rápida que aquela verificada para os bovinos do Grupo II, uma vez que, aos 180 dias de avaliação, oito (57,14%) animais apresentaram lesões com escore 2, cinco (35,71%) com escore 3 e um (7,15%) com escore 4 (Quadro 2). Não foram encontrados na literatura consultada dados relativos ao tempo de evolução das lesões, contudo BLOWEY et al. (1994) e MORTELLARO et al. (1994) relataram que pode haver cronificação da doença, com as lesões perdurando meses e desencadeando complicações, tais como erosão de talão, úlcera de sola e destruição irreversível do estojo córneo.

Ao avaliar a diferença obtida entre o escore inicial e o final das lesões de dermatite digital, encontrou-se diferença significativa ( $p < 0,05$ ) entre os dois grupos (Tabela 2), mostrando que a aplicação de quatro doses de oxitetraciclina não foi suficiente para promover a cura. Entretanto, constatou-se que a antibioticoterapia parenteral influenciou, inibindo a evolução clínica da enfermidade.

Ao completar 360 dias de observação, verificaram-se, no Grupo I, dois (14,28%) animais com escore 2, quatro (28,57%) com escore 3, sete (50%) com escore 4 e um (7,15%) com escore 5 (Quadro 2). Neste estudo não foi observado nenhum caso de

regressão espontânea. Quanto à dermatite digital, não foram encontrados relatos de cura espontânea. SILVA et al. (2002), apesar de não apontarem uma cura espontânea para essa enfermidade, descreveram, entretanto, casos de recuperação espontânea em bovinos com pododermatite séptica.

Na análise dos escores clínicos atribuídos aos bovinos pertencentes ao grupo II (Quadro 2), observaram-se, após seis meses de acompanhamento, um (7,15%) animal com escore 1, onze (78,57%) com escore 2 e dois (14,28%) com escore 3. Para BLOWEY & SHARP (1988) e PETERSE (1992), a antibioticoterapia parenteral à base de tetraciclina tem pouca eficácia, fazendo-se necessário realizar a curetagem da lesão, seguida por aplicação tópica desse antimicrobiano e violeta de genciana em *spray*, podendo haver a cura completa em dois a três dias após o tratamento. Os resultados deste trabalho reforçam essa observação, pois o tratamento cirúrgico foi necessário em todos os animais. VAN AMSTEL et al. (1995) relataram a cura total de 98 (72%) vacas, de um total de 136 animais enfermos, tratadas com solução de tetraciclina (8 g/L) em *spray* após limpeza dos cascos e por um período de quatro semanas, sendo feitas duas aplicações por dia na primeira semana, uma aplicação a cada três dias nas duas semanas subsequentes e uma única aplicação na quarta semana. Desse modo, fica claro que o sucesso da terapia com antibióticos depende do número de aplicações e, possivelmente, da necessidade de realizar antecipadamente o tratamento cirúrgico, o que justifica os resultados encontrados neste estudo.

Na fase inicial da enfermidade, independentemente da localização, as lesões digitais se apresentaram de aspecto erosivo. Com a evolução do quadro elas mantiveram a característica erosiva (Figura 2) ou progrediram para uma forma proliferativa (Figura 3).

Ao analisar os diferentes escores clínicos ao final do estudo, verificou-se que a enfermidade evoluiu de forma mais lenta nos animais que receberam antibioticoterapia parenteral com oxitetraciclina de longa ação (Quadro 2). BLOWEY & SHARP (1988) não obtiveram a cura de nenhum animal tratado com oxitetraciclina por via parenteral, porém observaram retardo na evolução da enfermidade ao

compararem, ao final da avaliação, os escores clínicos das lesões dos bovinos que receberam antibioticoterapia à base de tetraciclina com os animais do grupo-controle, mostrando resultados semelhantes aos aqui detectados.

Ao final do estudo, avaliando-se a apresentação clínica da enfermidade, verificou-se que em seis (42,85%) bovinos do grupo I a enfermidade evoluiu para a forma proliferativa/verrucosa e em oito (57,14%) as lesões apresentaram forma erosiva/ulcerativa. Dentre os bovinos do Grupo II, em cinco (35,72%) o quadro evoluiu para a forma clínica verrucosa e em nove (64,28%) para erosiva. MORTELLARO et al. (1994) relataram que a le-

são inicial da dermatite digital consiste de uma erosão ou ulceração no espaço interdigital entre os talões. Já MAREGA (2001) e NICOLETTI (2004) afirmaram que a lesão inicial pode permanecer sob a forma erosiva ou evoluir para a proliferativa. Os achados do presente trabalho condizem com as afirmações de WEAVER et al. (1981), BLOWEY et al. (1994), MORTELLARO (1994), SHELDON (1994), GREENOUGH (2000), FERREIRA (2003) e NICOLETTI (2004), os quais relataram que a maioria das lesões características de dermatite digital evoluem para a forma erosiva ou ulcerativa, havendo uma pequena parcela que evoluiu para a forma proliferativa ou verrucosa.

**TABELA 2.** Frequência de casos da diferença entre o escore final e inicial da evolução da dermatite digital, segundo a intensidade da lesão (categoria 1 e categoria 2) e o tratamento GI (sem antibioticoterapia) e GII (antibioticoterapia com oxitetraciclina), em uma propriedade rural do Estado de Goiás, entre os anos 2000 e 2003

Categoria/Escore	GI		GII		Total
	FO	FE	FO	FE	
Categoria 1 (0, 1 e 2)	6	9	12	9	18
Categoria 2 (3, 4 e 5)	8	5	2	5	10
Total	14	14	28		

$\chi^2_{corr} = 3,89 > \chi^2_{(1)} = 3,84$ ;  $p < 0,05$ ; FO = frequência observada; FE = frequência esperada; 0, 1, 2 e 3, 4, 5 = escores da evolução.

**QUADRO 2.** Distribuição, em grupos, de 28 bovinos portadores de dermatite digital, – GI (14 animais não tratados) e GII (14 animais tratados com oxitetraciclina) –, de acordo com a gravidade da lesão digital (escores) avaliada mensalmente, durante doze meses, em uma propriedade rural do Estado de Goiás, entre os anos 2002 e 2003.

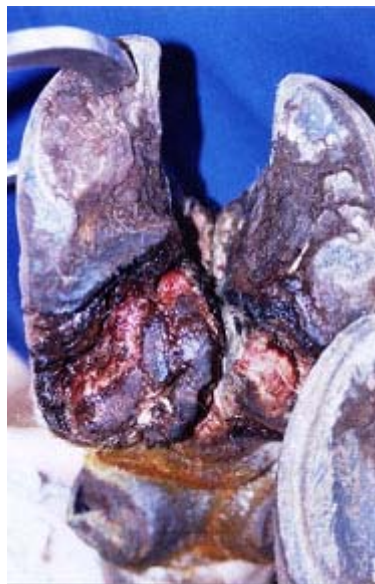DIA	ESCORE									
	1		2		3		4		5	
	GI	GII	GI	GII	GI	GII	GI	GII	GI	GII
0	14	14	-	-	-	-	-	-	-	-
30	10	13	4	1	-	-	-	-	-	-
60	8	11	6	3	-	-	-	-	-	-
90	4	7	9	7	1	-	-	-	-	-
120	3	4	10	10	1	-	-	-	-	-
150	2	3	8	10	4	1	-	-	-	-
180	-	1	8	11	5	2	1	-	-	-
210	-	1	6	8	7	5	1	-	-	-
240	-	1	4	5	9	8	1	-	-	-
270	-	1	4	3	7	9	3	1	-	-
300	-	1	2	3	8	9	4	1	-	-
330	-	1	2	3	6	8	5	2	1	-
360	-	1	2	3	4	8	7	2	1	-

1 = lesões entre os talões; 2 = lesões entre a pele e o cório coronário dos talões; 3 = lesões entre a pele e parede abaxial do estojo córneo; 4 = lesões no espaço interdigital dorsal.

Ao término do estudo, ao correlacionar a aparência final da lesão com a sua localização anatômica, verificou-se que, das dezesseis (57,14%) lesões diagnosticadas na pele entre os talões (região 1), quatorze (87,50%) eram erosivas e duas (12,50%) proliferativas. Dentre as sete (25%) lesões diagnosticadas na região limítrofe entre a pele e o cório do talão (região 2), em apenas duas (28,57%) o processo apresentava características erosivas e em cinco (71,43%) o aspecto era proliferativo. Quanto às três (10,71%) lesões verificadas na pele e cório coronariano da parede lateral do estojo córneo (região 3), uma (33,33%) mostrou-se com característica erosiva e duas (66,67%) mostraram-se com aspecto proliferativo. No espaço interdigital dorsal (região 4), uma (50%) lesão era erosiva e uma (50%) proliferativa. Ressalta-se que poucas informações foram obtidas na literatura correlacionando a localização da lesão no dígito com a evolução clínica, tanto para a forma erosiva quanto para proliferativa. Contudo, WEAVER et al. (1981) e SUICHIES et al. (1993) relataram que a forma proliferativa acomete com maior frequência a junção no limite do cório coronário dos talões na porção palmar/plantar. Tal afirmação corresponde à constatada neste trabalho. Igualmente, BRENTROP & ADAM (1990), SHELDON (1994), GREENOUGH (2000) e FERREIRA (2003) registraram que a frequência de lesões do tipo erosivo é maior na pele do espaço interdigital da região palmar ou plantar. No presente estudo ficou evidente que lesões localizadas na pele interdigital entre os talões evoluíram, na maioria dos casos, para a forma erosiva (Figura 2) e, nas demais regiões avaliadas dos dígitos, para a forma proliferativa (Figura 3).

Um outro achado relevante foi a variação na apresentação clínica das lesões proliferativas. Quando o processo localizava-se nas regiões 1, 2 e 3, as lesões apresentaram aspecto verrucoso, foliáceo ou filiforme, cujo tamanho das espículas não ultrapassava dois centímetros e a coloração, muitas vezes, era enegrecida com pontos esbranquiçados. Em alguns animais identificou-se a presença de pêlos entre as lâminas de tecido. Já o tecido verrucoso que se desenvolveu na região 4 assemelhava-se à forma clínica da papilomatose cutânea pedunculada, com superfície irregular não-foliácea, semelhante a uma

“amora”, o que corresponde às descrições de DEMIRKAN et al. (2000) e MAREGA (2001).



**FIGURA 2.** Aspecto da dermatite digital bovina, forma erosiva ou ulcerativa, após um ano de evolução clínica. Observa-se área de erosão nos talões, sola e região axial dos dígitos.



**FIGURA 3.** Aspecto da dermatite digital bovina, forma proliferativa verrucosa, após um ano de evolução clínica, onde se vêem tecido verrucoso, espículas com cor variando de enegrecidas a brancas e destruição do tecido córneo.



## CONCLUSÕES

Com base nos resultados obtidos e nas condições em que o estudo se desenvolveu, pode-se concluir que a antibioticoterapia parenteral com oxitetraciclina longa ação não resultou na cura de nenhum animal, porém diminuiu a gravidade do quadro clínico das lesões e interferiu positivamente na evolução clínica da enfermidade. A maioria das lesões características da fase inicial da dermatite digital nos bovinos, independentemente do grupo ao qual pertenciam, evoluiu para a forma erosiva ou ulcerativa. As lesões localizadas na pele do espaço interdigital da região palmar ou plantar evoluíram principalmente para a forma erosiva, enquanto que aquelas localizadas nos pontos limítrofes entre a pele e o cório coronário dos talões ou da parede abaxial do estojo córneo progrediram para a forma proliferativa. As lesões do tipo proliferativo, localizadas na região interdigital dorsal do casco, apresentaram superfície irregular, assemelhando-se à forma clínica da papilomatose cutânea pedunculada.

## NOTAS

1. Rações Paraíso – Jataí, GO.
2. Oxitrat LA® – Vallée S.A. – São Paulo, SP.
3. Matabicheira Azul® – Vallée S.A. – São Paulo, SP.
4. Hemostal® – Minerthal Produtos Agropecuários Ltda. – São Paulo, SP.
5. Miostal® – Minerthal Produtos Agropecuários Ltda. – São Paulo, SP.

## REFERÊNCIAS

- ANDERSON, D. E. Prevention of lameness in cow-calf operations. **Veterinary Clinics of North America: Food Animal Practice**, Philadelphia. W.B. Saunders, v. 17, n. 1, p. 209-221, 2001.
- BERGSTEN, C. Infectious diseases of the digit. In: GREENOUGH, P. R.; WEAVER, D. A. **Lameness in cattle**. 3. ed. Philadelphia: W.B. Saunders, 1997. p. 96-100.
- BLOWEY, R. W. **Common disease of the foot: cattle lameness and hoof care**. Ipswich: Farming Impress, 1993. p. 39-55.
- BLOWEY, R. W.; DONE, S. H.; COOLEY, W. Observations on the pathogenesis of digital dermatitis in cattle. **Veterinary Record**, London, v. 135, p. 115-117, 1994.
- BLOWEY, R. W.; SHARP, M. W. Digital dermatitis in dairy cattle. **Veterinary Record**, London, v. 122, p. 505-508, 1988.
- BRENTROP, P. H.; ADAMS, W. Clinical aspects of digital dermatitis in cattle. **Tierärztliche Umschau**, v. 45, p. 311-314, 1990.
- COLLIGHAN, R. J.; WOODWARD, M. J. Spirochaetes and other bacterial species associated with bovine digital dermatitis. **FEMS Microbiology Letters**, n. 156, v. 1, p. 37-41, 1997.
- CRUZ, C.; DRIEMEIER, D.; CERVA, C.; CORBELLINI, L. G. Bovine digital dermatitis in southern Brazil. **Veterinary Record**, London, v. 148, n. 18, p. 576-577, 2001.
- CUNHA, P. H. J. **Pedilúvio para bovinos: avaliação físico-química, microbiológica e eficácia terapêutica das soluções desinfetantes**. 2000, 131f. Dissertação (Mestrado em Medicina Veterinária) – Escola de Veterinária, Universidade Federal de Goiás, Goiânia.
- CURI, P. R. **Metodologia e análise da pesquisa em ciências biológicas**. Botucatu: Tipomic, 1997. p. 149-159.
- DEMIRKAN, I.; MURRAY, R.D.; CARTER, S. D. Skin diseases of the bovine digit associated whit lameness. **Veterinary Bulletin**, Fanhan Royal, v. 70, n. 2, p. 149-171. 2000.
- DIAS, R. O . S. Suas vacas mancam e você não sabe por que. **Imagem Rural**, ano 5, n. 44, p. 18-24, outubro, 1997.

- DIRKSEN, G. Sistema locomotor. In: DIKSEN, G.; GRÜNDER, H-D.; STÖBER, M. Rosenberger. **Exame clínico dos bovinos**. 3. ed. Rio de Janeiro: Guanabara Koogan, 1993. p. 315-340.
- DESROCHERS, A.; ANDERSON, D. E.; ST-JEAN, G. Lameness examination in cattle. **Veterinary Clinics of North America: Food Animal Practice**, Philadelphia: W. B. Saunders, v. 17, n. 1, p. 39-52, 2001.
- FERREIRA, P. M. **Enfermidades podais em rebanho leiteiro confinado**. 2003, 79f. Tese (Doutorado em Medicina Veterinária) – Escola de Veterinária, Universidade Federal de Minas Gerais, Belo Horizonte.
- GREENOUGH, P. R. Cascos irregulares são sinais de problema. **Revista Balde Branco**, São Paulo, n. 388, p. 9-13, 1997.
- GREENOUGH, P. R. Disease of the feet of dairy cows: infectious disease of the interdigital space. In: CONGRESSO BRASILEIRO DE CIRURGIA E ANESTESIOLOGIA VETERINÁRIA, 4., 2000, Goiânia. **Anais eletrônicos...** [CD-ROM], Goiânia: Temma, 2000.
- GREENOUGH, P. R.; WEAVER, A. D. **Lameness in cattle**. 3. ed. Philadelphia: W. B. Saunders, 1997. p. 96-99.
- KAMILOGLO, A.; DEMIRKAN, I.; BARAN, V. Comparisson of ceftiofur sodium by intravenous region antibiotherapy and local oxtetracycline application for treatment of bovine digital dermatitis. **Kafkas Universitesi Veteriner Dergisi**, n. 8, v. 2, p. 107-110, 2002.
- MAREGA, L. M. **Ocorrência e tratamento de lesões podais semelhantes à dermatite digital em bovinos**. 2001, 72 f. Dissertação (Mestrado em Medicina Veterinária) – Faculdade de Ciências Agrárias e Veterinárias do Campus de Jaboticabal, Universidade Estadual Paulista, Jaboticabal.
- MORAES, R. R. **Caracterização clínica, laboratorial e anatomopatológica da fase inicial da inflamação do tecido interdigital de bovinos da raça Girolando**. 2000, 110f. Dissertação (Mestrado em Medicina Veterinária) – Escola de Veterinária, Universidade Federal de Goiás.
- MORTELLARO, C. M.; ROMUSSI, S.; SCAVIA, G. Preliminary report on the onset and evolution of digital skin disease in a group of 32 heifers. In: INTERNATIONAL SYMPOSIUM ON DISORDERS OF THE RUMINANT DIGITAND CONFERENCE ON BOVINE LAMENESS, 8., *Proceedings ... Banff*, 1994. p. 171-179.
- NICOLETTI, J. L. M. **Manual de podologia bovina**. Barueri: Manole, 2004. 125p.
- NOCEK, J. E. **Hoof care for dairy cattle**. Fort Atkison: W.D. Hoard & Company, 1993. 32p.
- NOCEK, J. E. Bovine acidosis: implications on laminitis. **Journal of Dairy Science**, Lancaster, v. 80, n. 5, p. 1005-1028, 1997.
- PESCE, L.; BERMUDEZ, J.; BONINO, J.; RIMBAUD, E.; HIRIGOYEN, D. **Enfermidades podais de los ruminantes**. Montevideo: Hemisfério Sul, 1992. p. 3-16.
- PETERSE, D. J. Digital dermatitis. In: ANDREWS, A. H. **Bovine medicine, diseases and husbandry in cattle**. Oxford: Blackwell, 1992. p. 353-363.
- SHELDON, I. M. Digital and interdigital dermatitis in dairy cattle. **Veterinary Record**, London, v. 134, p. 559-560, 1994.
- SILVA, C. A. **Identificação e isolamento do *Dichelobacter nodosus* e do *Fusobacterium necrophorum* de bovinos portadores de pododermatite, relações com a etiopatogenia, dados edafoclimáticos e avaliação do tratamento**. 1997, 81f. Dissertação (Mestrado em Medicina Veterinária) – Escola de Veterinária, Universidade Federal de Goiás, Goiânia.

- SILVA, L.A.F. Haja casco para tanta doença. **Revista Produtiva**, Goiânia, v. 3, n. 22, p. 17-21, 1998.
- SILVA, L. A. F.; SILVA, L. M.; ROMANI, A. F.; RABELO, R. E.; FIORAVANTI, M. C. S.; BORGES, N. C.; VERÍSSIMO, A. C. C. Uma proposta de tratamento para afecções podais em bovinos. In: CONGRESSO BRASILEIRO DE BUIATRIA, 4., 2001, Campo Grande. **Anais Eletrônicos...** [CD ROM], São Paulo: Sonopress-Rimo, 2001.
- SILVA, L. A. F.; SILVA, C. A.; ROMANI, A. F.; RABELO, R. E.; FIORAVANTI, M. C. S.; BORGES, J. R. J. CUNHA.; P. H. J.; SILVA, G. F. S. Evolução clínica da pododermatite bovina. In: CONGRESSO BRASILEIRO DE MEDICINA VETERINÁRIA (CONBRAVET), 29., Gramado, 2002. **Anais...** Gramado, 2002.
- SMILIE, R. H.; HOBLET, M. L.; EASTRIDGE, M. L.; WEIS, W. P.; SCHNITKEY, G. L.; MOESCHBERGER, M. L. Subclinical laminitis in dairy cows: use of severity of hoof lesions to rank and evaluate herds. **Veterinary Record**, London, v. 2, p. 17-20, 1999.
- SUICHIES, H. R.; MERKENS, H. W.; NOORDHUIZEN-STASSEN, E. N.; LAM, T. J. G. M. Digital dermatitis in cattle and an evaluation of intensive therapy. **Trjdschrift Diergeneeskunde**, v. 118, n. 4, p. 116-119, 1993.
- VAN AMSTEL, S. R.; VAN VUUREN, S.; TUTT, C. L. C. Digital dermatitis: report of an outbreak. **Journal of the South African Veterinary Association**, v. 66, n. 3, p. 177-181, 1995.
- WEAVER, A. D.; ANDERSON, L.; BATTING, A. L.; DEMERZIS, P. N.; KNEZEVIC, P. F.; PETERSE, D. J.; SANKOVIC, F. Review of disorders of the ruminant digit with proposal of anatomical and pathological terminology and recording. **Veterinary Record**, London, v. 7, p. 117-120, 1981.