

ANÁLISE MORFOLÓGICA E MICROBIOLÓGICA UTILIZANDO-SE DIFERENTES MÉTODOS DE PRESERVAÇÃO SOBRE A CAMADA MUSCULAR DO INTESTINO DELGADO DE CÃES

FRANCISCO CLÁUDIO DANTAS MOTA¹, DUVALDO EURIDES², PATRÍCIA MARIA COLETTO FREITAS¹, MARCELO EMÍLIO BELETTI³, ENEIDA CÉSAR MASTRANTONIO¹, BIANCA JACOB SHIMIZU¹, LUIZ ANTÔNIO FRANCO DA SILVA⁴, JÚLIO ROQUETE CARDOSO⁵ E ALAN KARDEC MARTINS⁵

1 Médicos Veterinários. Alunos do Programa de Mestrado em Ciências Veterinárias, Clínica e Cirurgia. FAMEV, UFU.

2. Médico Veterinário. Professor Titular. Doutor. FAMEV/UFU.

3. Médico Veterinário, Professor Adjunto, Doutor, Instituto de Ciências Biomédicas (ICIBIM).

4. Médico Veterinário, Professor Adjunto, Doutor, Departamento de Medicina Veterinária da EV/UFU.

5. Médicos Veterinários. Professores do Departamento de Medicina Veterinária das Faculdades Integradas (UPIS). Brasília, DF.

RESUMO

Foram avaliadas 40 amostras da camada muscular do intestino delgado de cães, mantidas em diferentes soluções preservadoras, a saber – solução 1: glicerina a 98%; solução 2: tintura alcóolica de tiomersal 1:1000; solução 3: solução fisiológica 0,9% congelada a -16°C com antibiótico; solução 4: solução fisiológica 0,9% congelada a -16°C, solução 5: polivinilpirrolidona a 50%; solução 6: solução supersaturada de açúcar na concentração de 300%, e solução 7: solução supersaturada de açúcar na concentração

de 300% com antibiótico. As amostras foram mantidas nos meios de preservação por 45 dias e após esse período submetidas à análise microbiológica e avaliadas pelos aspectos macroscópicos, histológico e pelo analisador de imagens HL Image 97⁺⁺. Não houve crescimento de microorganismo em nenhum dos meios estudados. A glicerina a 98% e a solução de açúcar supersaturada na concentração de 300%, com e sem antibiótico, foram os melhores preservadores, por manterem a integridade celular.

PALAVRAS-CHAVE: Integridade celular, preservação, análise microbiológica.

SUMMARY

MORPHOLOGICAL AND MICROBIOLOGICAL ANALYSIS USING DIFFERENT METHODS OF PRESERVATION ON THE LAYER MUSCULAR OF SMALL INTESTINE OF DOGS

40 samples of the small intestines' muscular layer from dogs were analyzed, maintained in different solutions preserved, being the solution 1: 98% glycerin, solution 2: tiomersal alcoholic dye at 1:1000, solution 3: 0,9% physiologic solution frozen at -16°C with antibiotic, solution 4: 0,9% physiologic solution frozen at -16°C, solution 5: 50% polivinilpirrolidone, solution 6: supersaturated sugar solution at 300% concentration and solution 7: supersaturated sugar solution at 300% concentration with antibiotic. The samples were kept in the preservation media

for a 45 day period. After this period, they were submitted to microbiological analysis and evaluated by their macroscopic and histological aspects, and by HL Image 97⁺⁺ image analyzer. There was no microorganism growth in any of the analyzed media. Both 98% glycerin solution and supersaturated sugar solution at 300% concentration, with or without the presence of antibiotic, were considered to be the most effective preservatives, as they accomplished to maintain cellular integrity.

KEY WORDS: Cellular integrity, preservation, analysis microbiological.

INTRODUÇÃO

Estudos experimentais têm sido realizados para viabilizar o emprego das membranas biológicas em transplantes homólogos e heterólogos, a fim de se encontrarem meios de preservação para tecidos que sejam de fácil obtenção, transporte e sem custos elevados. A solução preservadora deve impedir a decomposição total dos tecidos, manter ao máximo a integridade celular, impedir o crescimento de microorganismos, aumentar a resistência à tração dos tecidos e atuar por um período de tempo prolongado (ALVARENGA, 1992).

A solução alcoólica de tintura de timersol 1:1000 foi utilizada e indicada por ALVARENGA (1992) como agente preservador de membranas biológicas. No entanto, a glicerina a 98% é o meio mais estudado e utilizado na conservação de tecidos, destinados às cirurgias reconstrutivas, por apresentar propriedades anti-sépticas, rápida ação desidratante e fixadora, manter a integridade celular e a textura original dos tecidos (ALVARENGA, 1992). É empregada como conservante da dura-máter (PIGOSSI et al., 1971), peritônio de bovino (DALECK et al., 1988, 1992), peritônio de cão (DALECK, 1986), pericárdio de equino (RANZANI et al., 1990), traquéia de cão (DALECK et al., 1994), cápsula renal de coelho (GONÇALVES et al., 1996), ligamento nucal de bovino (NETO et al., 2000b), músculo diafragma de cães (MAZZANTI, et al., 2000a), bexiga de cão (OLIVEIRA et al., 2000).

A solução de açúcar hipersaturada é considerada bactericida em concentrações superiores a 250% (NETO et al., 1997), e é usada em estado puro como cicatrizante em feridas contaminadas (WEISS et al., 1984; MARTINEZ et al., 1986; RAISER & BALDKE, 1987; PRATA et al., 1988; SILVA et al., 1996). Entretanto, foram realizados estudos experimentais para preservação do músculo diafragma de cães (MAZZANTI et al., 2000b) em solução supersaturada de açúcar.

Polivinilpirrolidona é um anti-séptico não-irritante dos tecidos e de baixa toxicidade (MOURA, 1997), frequentemente aplicado no tratamento de feridas contaminadas e também utilizado na preserva-

ção de tecidos biológicos, como o ligamento nucal de bovinos (NETO et al., 2000a).

Com o objetivo de se avaliar a viabilidade de diferentes meios de conservação, propôs-se a realização de análises microbiológicas e morfológicas da parte muscular de um segmento do jejuno de cães preservado em diferentes soluções, como glicerina a 98%, tintura alcoólica de tiomersal 1:1000, solução fisiológica a 0,9% congelada, com e sem a presença de antibiótico, polivinilpirrolidona a 50% e solução de açúcar hipersaturada a 300%, com e sem a presença de antibiótico.

MATERIAL E MÉTODOS

Foram utilizados cinco cães adultos, três machos e duas fêmeas, sem raça definida, com peso variando entre 6 e 10 kg, clinicamente sadios.

Os cães foram submetidos à enterectomia de um segmento do jejuno de aproximadamente 16 cm de comprimento. O segmento foi evertido com o auxílio de pinças de Allis e lavado por várias vezes com solução fisiológica a 0,9%. Um tubo de ensaio foi introduzido sob tensão no lume do segmento intestinal evertido. Com compressa umidecida em solução fisiológica a 0,9% e sob leve pressão, esfregou-se o segmento intestinal para remoção do epitélio e lâmina própria da túnica mucosa (EURIDES et al., 1998). Os segmentos foram regados em solução fisiológica a 0,9%, cada um dividido em oito fragmentos de 2,0 cm e colocados individualmente em frascos de vidro estéreis, formando-se oito grupos, a saber: G1 - grupo controle, com amostras fixadas em formol a 10%, por 48 horas; G2 - grupo conservado em solução supersaturada de açúcar a 300% contendo cefazolina sódica a 0,5%; G3 - grupo conservado em solução supersaturada de açúcar a 300%; G4 - grupo conservado em glicerina a 98%; G5 - grupo conservado em polivinilpirrolidona a 50%; G6 - grupo conservado em solução alcoólica de tintura de tiomersal 1:1000; G7 - grupo conservado em solução fisiológica a 0,9% contendo cefazolina sódica a 0,5% congeladas a -16°C; e G8 - grupo conservado em solução fisiológica a 0,9% congeladas a -16 °C.

Os grupos experimentais eram constituídos de cinco amostras cada um, oriundas de cães diferen-

tes. As amostras de G2, G3, G4, G5 e G6 permaneceram submersas nas soluções preservadoras e os frascos mantidos fechados em temperatura ambiente durante 45 dias. Já as amostras de G7 e G8 foram mantidas no congelador por 45 dias, e descongeladas a temperatura ambiente após esse período.

Após o período preestabelecido, os materiais conservados e os meios de preservação foram cultivados em caldo infusão de cérebro e coração (BHI), meio de Mackonkey e meio de Agar sangue, por 77 horas a 37 °C, em condições de aerobiose e anaerobiose, para exames microbiológicos.

Para a avaliação em microscopia de luz, as amostras foram submetidas à imersão, em solução fisiológica a 0,9%, por 15 minutos, para remover o meio de conservação e reidratar o tecido. Os fragmentos foram fixados em formol a 10% por 48 horas, desidratados em concentrações crescentes de etanol e incluídos em parafina. Os cortes histológicos de 5 micrômetros foram diafanizados em xilol e corados pela técnica de hematoxilina e eosina, bem como submetidos a um programa analisador de imagens (HL Image 97⁺⁺)^a num aumento de 10 vezes, para mensuração percentual do interstício celular.

Os resultados obtidos pelo programa analisador de imagens foram avaliados pelo método de análise de variância em delineamento inteiramente casualizado, com oito tratamentos e cinco repetições de cada grupo, sendo cada repetição constituída de cinco medidas em cada lâmina (VIEIRA, 1998). A verificação das possíveis diferenças entre as médias foram obtidas pelo teste de Tukey a nível de 5%.

RESULTADOS E DISCUSSÃO

Comprovou-se a eficiência da utilização do açúcar em feridas infectadas, sendo considerada por Weiss et al. (1984), MARTINEZ et al. (1986), RAISER & BALDKE (1987), SILVA et al. (1996) e PRATA et al. (1988) um antimicrobiano que interfere no equilíbrio osmótico da célula bacteriana que provoca desidratação e morte. NETO et al. (1997), entretanto, concluíram que a solução de açúcar em concentrações iguais ou inferiores a 200% não apresentam efeito bactericida, explicando, assim, os re-

sultados não satisfatórios encontrados por RAHAL et al. (1983), quando usaram solução glicosada hipertônica a 78%. Para NETO et al. (1997), o poder bactericida de soluções de açúcar só é atingido em concentrações iguais ou superiores a 250%, o que foi constatado também nesta pesquisa, em que se verificou a ausência de crescimento de microorganismos em soluções glicosadas a 300%, com e sem a presença do antibiótico. A análise histológica da camada muscular do intestino delgado submersa nessa solução revelou um pequeno aumento do espaço intersticial, obtido pelo analisador de imagens, quando comparado ao grupo controle (Tabela 1), diante da pequena degradação sofrida por algumas células. No entanto, grande parte da área analisada manteve-se íntegra, sem alterações aparentes da morfologia celular (Figuras 1B e 1C), concordando com os achados de MAZZANTI et al. (2000b), ao ser conservado o músculo diafragma de cães durante 30 dias em solução hipersaturada de açúcar.

Neste experimento, notou-se ausência de microorganismo no meio de preservação com a glicerina a 98%, provavelmente pelos efeitos bactericida e fungicida dessa solução (PIGOSSI et al., 1971). A camada muscular dos segmentos intestinais preservados em glicerina mantiveram macroscopicamente suas características biológicas, resultados semelhantes aos relatados por PIGOSSI et al. (1971), DALECK (1986), DALECK et al. (1988), RANZANI et al. (1990), DALECK et al. (1992), DALECK et al. (1994) e MAZZANTI et al. (2000a).

Através da avaliação histológica, o peritônio de cão conservado em glicerina a 98% durante 30 e 90 dias não se alterou em relação ao exame do material recém-colhido (DALECK, 1986). Entretanto, as fibras musculares mostravam-se mais acidófilas, retraídas e com núcleos mais condensados. Alterações também notadas com peritônio de bovino conservado durante 60 dias na mesma solução (DALECK et al., 1988), peritônio de bovino preservado durante 180 dias (DALECK et al., 1992), e músculo diafragma por 30 dias (MAZZANTI et al., 2000a). Fato semelhante foi observado nesta pesquisa com a preservação da camada muscular do intestino delgado em glicerina por 45 dias (Figura

1D), diferenciando-se apenas pela condensação do núcleo.

NETO et al. (2000a) relataram que a solução de polivinilpirrolidona possui uma excelente ação antimicrobiana, o que foi verificado no presente estudo ao se observar a ausência de microorganismo nesse meio. Apesar de MOURA (1997) afirmar que o polivinilpirrolidona não afeta a pele e tem baixa toxicidade e de NETO et al. (2000a) relatarem que essa solução não altera as características microscópicas dos tecidos nele preservado, observaram-se neste experimento a destruição dos núcleos celulares e o extravasamento da cromatina (Figura 2A) do tecido conservado nessa solução.

A tintura de tiomersal 1:1000, embora tenha sido proposto por ALVARENGA (1992) como agente preservador de tecidos biológicos, nesta pesquisa, a camada muscular do intestino delgado conservado nesse meio apresentou aumento do volume

nuclear e cariólise (Figura 2B), provavelmente por causa da toxicidade desta substância. Em relação à análise microbiológica, não se verificou contaminação em nenhuma das amostras conservadas nesse meio. Provavelmente, um dos fatores responsáveis pelos resultados negativos em relação à contaminação deveu-se ao método de anti-sepsia adotado durante a coleta dos materiais.

A solução fisiológica a 0,9% congelada a -16°C , com e sem a presença do antibiótico, não se mostrou um bom método para a conservação de membranas biológicas, pois ao estudo histológico da camada muscular do intestino delgado verificou-se grande quantidade de lise celular (Figuras 2C e 2D), com um aumento acentuado do espaço intersticial em relação ao grupo controle (Tabela 1). Entretanto, as soluções fisiológicas a 0,9%, com e sem antibiótico, congelados a -16°C não permitiram o crescimento de microorganismos.

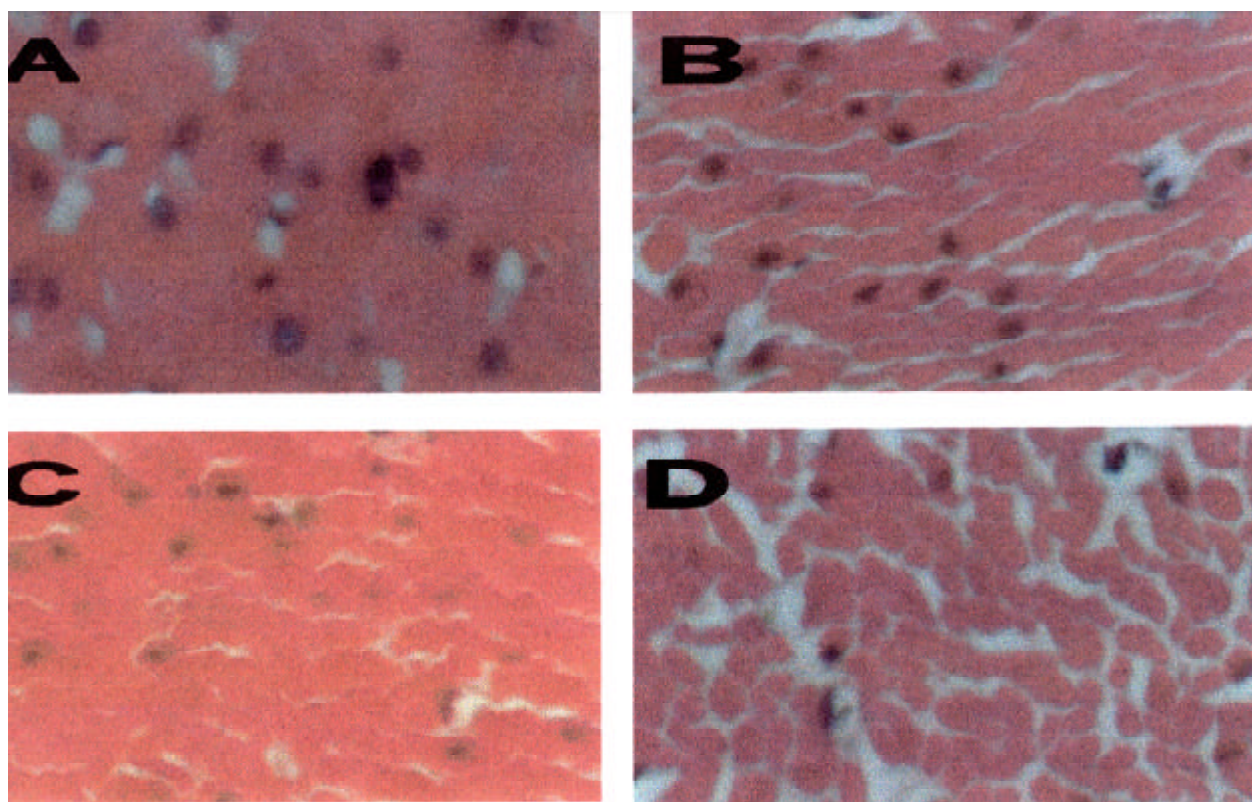


FIGURA 1. Aspecto histológico de amostras da musculatura intestinal de cão coradas em HE (100X). Em (A) observa-se a imagem do grupo controle demonstrando a integridade tecidual e a união entre as células; em (B) observa-se o grupo conservado em solução glicosada a 300% com antibiótico, com integridade tecidual e boa preservação do material com pequenos espaços intersticiais; em (C) observa-se o grupo conservado em solução glicosada a 300%; e em (D) observa-se o grupo conservado em glicerina a 98%, com características de boa preservação do material, com pequenos espaços intersticiais das imagens das fotomicrografias (C) e (D), que se assemelham às da fotomicrografia (B).

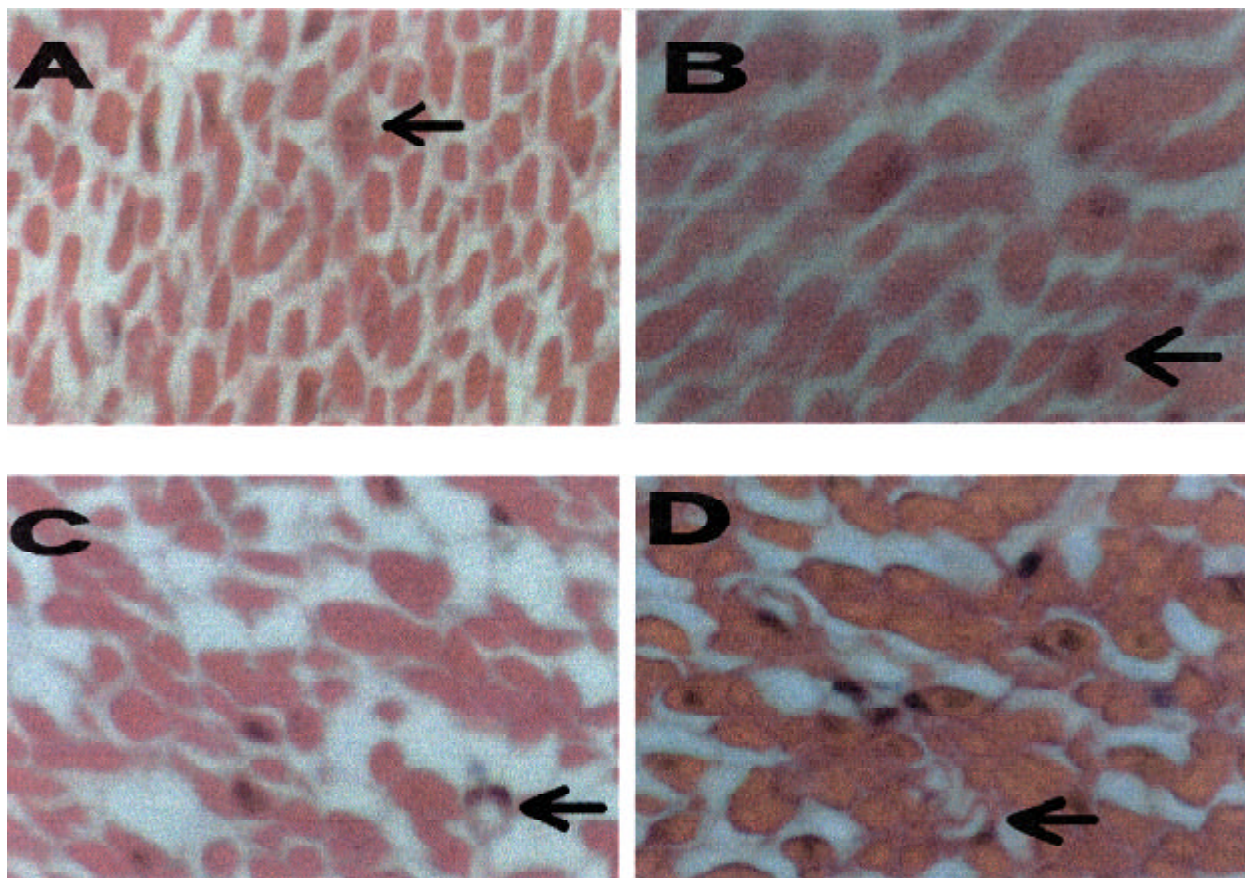


FIGURA 2. Aspecto histológico de amostras da musculatura intestinal de cão coradas em HE (100X). Em (A) observa-se a imagem do grupo conservado em polivinilpirrolidona a 50%, demonstrando o aumento dos espaços intersticiais e cariosele com extravasamento de cromatina (seta); em (B) observa-se o grupo conservado em solução de tintura de tiomersal 1:1000, com aumento do espaços intersticiais e cariosele com extravasamento de cromatina (seta); em (C) observa-se o grupo conservado em solução fisiológica congelada com antibiótico, demonstrando o aumento do espaço intersticial e a lise celular (seta); em (D) observa-se o grupo conservado em solução fisiológica congelada, apresentando as mesmas características de preservação que a imagem da fotomicrografia (C).

Os resultados estatísticos mostraram que houve diferença entre os meios estudados pela análise de variância (Tabela 2). Pelo teste de Tukey, observou-se que nenhum desses meios manteve a integridade total dos tecidos (Tabela 1), e os tecidos conservados na glicerina a 98% e na solução de açúcar a 300%, com e sem a presença do antibiótico, foram os que menos sofreram variações em relação à análise do espaço intersticial. Os tecidos conservados nas soluções fisiológicas a 0,9%, com antibiótico, congeladas a -16°C , foram os que mais sofreram alterações no espaço intersticial. Já os conservados na solução alcóolica de tintura de tiomersal 1:1000, solução de polivinilpirolidona a 50% e na solução fisiológica a 0,9% congelada a -16°C , apresentaram valores intermediários do espaço intercelular.

TABELA 1. Grupos de fragmentos, meios de preservação e média percentual do espaço intersticial da camada muscular do intestino delgado de cães, obtida pelo analisador de HL Image 97⁺⁺.

Grupos	Preservação	Média %
1	Grupo controle	1,9 a
2	Açúcar a 300% + antibiótico	15,8 b
3	Açúcar a 300%	15,0 b
4	Glicerina a 98%	16,5 b
5	Polivinilpirrolidona a 50%	21,8 bc
6	Tintura de Tiomersal 1:1000	24,8 bc
7	Solução fisiológica a 0,9% + antibiótico a -16°C	30,1 c
8	Solução fisiológica a 0,9% a -16°C	22,1 bc

Médias seguidas por letras distintas são diferentes entre si, pelo teste de Tukey, com nível de significância de 0,05.

TABELA 2. Análise de variância entre os diferentes métodos de preservação da camada muscular do intestino delgado de cão

CV	GL	SQ	QM	F	
Tratamento	7	358,3734	51,1962	12,1371	**
Resíduo	32	29,52953	0,92279		
TOTAL	39				

CV = causas de variação GL = grau de liberdade SQ = soma dos quadrados

QM = média dos quadrados

** P < 0,01

CONCLUSÕES

Os meios aqui utilizados na preservação da camada muscular do intestino delgado de cão são assépticos, uma vez que não permitem o crescimento de microorganismos.

A solução de açúcar a 300%, com e sem a presença do antibiótico, e a glicerina a 98% são os meios de conservação que melhor preservaram a integridade tecidual.

NOTA

a - HL Image 97⁺⁺. Western Vision Software, USA.

REFERÊNCIAS

ALVARENGA, J. Possibilidades e limitações da utilização de membranas biológicas preservadas em cirurgia. In: DALECK, C. R.; BAPTISTA, L. C.; MUKAI, L. S. **Tópicos em cirurgia de cães e gatos**. Jaboticabal: FUNEP-UNESP, 1992. p. 33-42.

DALECK, C. R. **Esofagoplastia cervical no cão com peritônio autólogo ou homólogo conservado em glicerina**: estudo experimental. 1986. 48 p. Tese (Doutorado em Cirurgia Veterinária) – Faculdade de Medicina Veterinária e Zootecnia, Botucatu, SP.

DALECK, C. R.; ALESSI, A. C.; COSTA NETO, J. M. et al. Substituição de um retalho diafragmático de cão por peritônio de bovino conservado em

glicerina: estudo experimental. **Ars Veterinária**, v. 4, n. 1, p. 53-61, 1988.

DALECK, C. R.; FILHO, J. G. P.; DALECK, C. L. M. et al. Reparação de hérnia perineal em cães com peritônio de bovino conservado em glicerina. **Ciência Rural**, v. 22, n. 2, p. 179-183, 1992.

DALECK, C. R.; BAPTISTA, L. C.; ALESSI, A. C. et al. Substituição de um segmento da traquéia cervical (4 anéis) em cães por traquéia homóloga conservada em glicerina. Estudo experimental. In: CONGRESSO BRASILEIRO DE CIRURGIA E ANESTESIOLOGIA VETERINÁRIA, 1994. Curitiba, PR. **Anais...** Curitiba, Colégio Brasileiro de Cirurgia e Anestesiologia Veterinária, 1994. p. 63.

EURIDES, D.; MAZZANTI, A.; BELETTI, M. E. Remoção do epitélio e lâmina própria da túnica mucosa de um segmento intestinal livre de cães. In: CONGRESSO BRASILEIRO DE CIRURGIA E ANESTESIOLOGIA VETERINÁRIA, 3., Belo Horizonte, 1998. **Anais...** Belo Horizonte: UFMG, 1998. p. 95.

GONÇALVES, G F.; EURIDES, D.; BELLETTI, M. E. Cápsula renal de coelho conservada em glicerina como enxerto. In: SEMANA DE CIÊNCIAS AGRÁRIAS, SECA, 3., Uberlândia, 1996. **Anais...** Uberlândia: FAMEV, 1996. p. 26.

MARTINEZ, N. R.; SGARBI, E. C.; SGARBI, S. T. et al. O açúcar no tratamento das feridas infectadas. **Revista Brasileira de Cirurgia**, v. 76, n.1, p. 23-26, 1986.

MAZZANTI, A.; PIPPI, N. L.; RAISER, A. G. et al. Análise do músculo diafragma de cão conservado em glicerina a 98% em temperatura ambiente. In: CONGRESSO BRASILEIRO DE CIRURGIA E ANESTESIOLOGIA VETERINÁRIA, 4., 2000. Goiânia, GO. **Ciência Animal Brasileira**, Goiânia: CBCA, 2000a. p. 99.

MAZZANTI, A.; PIPPI, N. L.; RAISER, A.G. et al. Músculo diafragma homólogo conservado em

- solução supersaturada de açúcar para reparação de grande defeito no diafragma de cão. In: CONGRESSO BRASILEIRO DE CIRURGIA E ANESTESIOLOGIA VETERINÁRIA, 4., 2000. Goiânia, GO. **Ciência Animal Brasileira**, Goiânia: CBCA, 2000b.p.100.
- MOURA, C. J. **Limpeza e sanitização em pequenas fábricas de laticínios e miniusinas de beneficiamento**. Lavras: UFLA, 1997. 30p. [Boletim Técnico Série Extensão].
- NETO, A. A. C.; PAES, J. L. L.; CARVALHO, R. G. et al. Concentração bactericida do açúcar em culturas de *Escherichia coli*. **Revista do Colégio Brasileiro de Cirurgiões**, v. 24, n. 3, p. 151-154, 1997.
- NETO, J. M. C.; DALECK, C. R.; VICENTE, F. A. M. et al. Ação antimicrobiana da glicerina a 98% e da solução aquosa de iodo povidona. In: CONGRESSO BRASILEIRO DE CIRURGIA E ANESTESIOLOGIA VETERINÁRIA, 4., 2000. Goiânia, GO. **Ciência Animal Brasileira**, Goiânia: CBCA, 2000a. p. 97.
- NETO, J. M. C.; DALECK, C. R.; VICENTE, F. A. M. et al. Ligamento nugal de bovino conservado em glicerina a 98%, como biomaterial para enxertos. In: CONGRESSO BRASILEIRO DE CIRURGIA E ANESTESIOLOGIA VETERINÁRIA, 4., 2000. Goiânia, GO. **Ciência Animal Brasileira**, Goiânia: CBCA, 2000b. p. 98.
- OLIVEIRA, O. L.; PIPPI, N. L.; GRAÇA, D. L. et al. Implante homogêneo de bexiga conservado em glicerina a 98% para reparo da bexiga de cães. In: CONGRESSO BRASILEIRO DE CIRURGIA E ANESTESIOLOGIA VETERINÁRIA, 4., 2000. Goiânia, GO. **Ciência Animal Brasileira**, Goiânia: CBCA, 2000. p. 113.
- PIGOSSI, N.; RAI, A.; GAMA, A. H. et al. Estudo experimental sobre o emprego, como implante, da dura-máter homogênea conservada em glicerina a temperatura ambiente. **Revista da Associação Médica Brasileira**, São Paulo, v. 17, n. 8, p. 263-278, 1971.
- PELKER, R.; FRIEDLANDER, G.; MARKHAN, T. Biomechanical properties of bone allografts. **Clinical Orthopedics**, v. 174, p. 54, 1983.
- PRATA, M. B.; HADDAD, C. M.; GOLDENBERG, G. S. et al. Uso tópico do açúcar em ferida cutânea: estudo experimental em rato. **Acta Cirúrgica Brasileira**, v. 3, n. 2, p. 43-48, 1988.
- RAHAL, F.; MIMICA, L.; PEREIRA, V. et al. O açúcar no tratamento local das infecções das feridas cirúrgicas. **Revista do Colégio Brasileiro de Cirurgia**, v. 10, n. 4, p. 135-136, 1983.
- RAISER, A. G.; BALDKE, M. R. Terapia de infecções cirúrgicas com jatos de solução salina e açúcar granulado. **Revista Brasileira Medicina Veterinária**, v. 9, n. 6, p. 125-128, 1987.
- RANZANI, J. J. T.; GANDOLFI, W.; FRANCO, M. et al. Implante de pericárdio de equino em glicerina em solução de continuidade do diafragma de cão. **Brazilian of Journal Veterinary Research and Animal Science**, v. 27, n. 1, p. 65-73, 1990.
- SILVA, S. V.; QUESSADA, A. M.; SILVA, F. L. et al. Açúcar na cicatrização de ferida infectada em equino. **Revista Brasileira de Medicina Veterinária**, v. 18, p. 84, 1996.
- VIEIRA, S. **Introdução à bioestatística**. Rio de Janeiro: Serrana, 1998. 196p.
- WEISS, R. G.; NECTOUX, J. L.; FALLEIRO, R. P.T. et al. Tratamento da ferida operatória infestada: açúcar, uma nova opção. **Prática Médica Geral**, v. 28, n. 4, p. 337-342, 1984.