

## RELATO DE CASO

# PSEUDO-HERMAFRODITISMO MASCULINO EM CÃO DA RAÇA AMERICAN PIT-BULL TERRIER

ALINE DELFINI,<sup>1</sup> GILSON HÉLIO TONIOLLO,<sup>2</sup> JÚLIO CARLOS CANOLA,<sup>3</sup> ANTONIO CARLOS ALESSI,<sup>4</sup> JEFFREY FREDERICO LUI,<sup>5</sup> LUÍS PAULO MARTINS FILHO<sup>6</sup> E VALESKA RODRIGUES<sup>7</sup>

1. Médica Veterinária – Unicastelo, Fernandópolis, SP

2. Professora titular do Departamento de Medicina Veterinária Preventiva e Reprodução Animal, FCAVUnesp.  
E-mail para correspondência: toniollo@fcav.unesp.br

3. Professor doutor do Departamento de Clínica e Cirurgia Veterinária, FCAV-Unesp

4. Professor titular do Departamento de Patologia Veterinária, FCAV-Unesp

5. Professor doutor do Departamento de Zootecnia, FCAV-Unesp

6. Médico veterinário autônomo e pós-graduando em Medicina Veterinária

7. Pós-graduanda em Cirurgia Veterinária

## RESUMO

Foi atendido, no Hospital Veterinário-UNESP Jaboticabal, um cão da raça American Pit Bull Terrier, de sete meses de idade, apresentando comportamento sexual masculino exacerbado, apesar de fenótipo feminino. Ao exame clínico e posteriormente cirúrgico, constatou-se a

presença de testículos e clitóris peniano. Alguns exames complementares foram realizados como radiografia pélvica e cariótipo, confirmando um caso de pseudo-hermafrodita masculino 78 XY cromossomos.

**PALAVRAS-CHAVES:** American Pit Bull Terrier, cão, pseudo-hermafroditismo.

## ABSTRACT

### MASCULINE PSEUDOHERMAPHRODITE IN AMERICAN PIT-BULL TERRIER DOG (A CASE REPORT)

An American Pit Bull Terrier dog was attended to in the Veterinary Hospital- UNESP Jaboticabal. The dog, seven months old, presented exaggerated masculine behaviour, although feminine phenotype. Through clinic survey

and surgical it was confirmed the presence of testis and penile clitoris. Some complements tests were done such as pelvic radiography and cariotype, confirming a case of masculine pseudohermaphrodite with 78 XY cromossomes.

**KEY-WORDS:** Dog, pseudohermaphrodite.

## INTRODUÇÃO

O intersexo é uma das anomalias do desenvolvimento reprodutivo que acomete os cães. No entanto, o mecanismo que leva à sua ocorrência ainda não foi bem documentado e esclarecido (PETER et al., 1993). É mais freqüente

em suínos e caprinos e raramente verificados em eqüinos, cães, ovinos e bovinos (LEAL et al., 2002).

A intersexualidade pode ser classificada como hermafroditismo verdadeiro ou pseudo-hermafroditismo, baseada em critérios anatômicos (NEMZEK et al., 1992). PAULINO et al.

(2001) afirmaram que sua ocorrência na espécie canina não é rara, ainda que HARE (1972) tenha mencionado o contrário. Entretanto, todos esses autores apontam que poucos estudos e publicações foram feitos a respeito, o que pode levar a crer que sua ocorrência tende a ser muito maior do que aparenta.

São classificados como pseudo-hermafroditas indivíduos que possuem gônadas de um sexo acompanhadas por uma genitália externa e características secundárias do sexo oposto; já o hermafroditismo verdadeiro é caracterizado pela presença de tecidos ovariano e testicular no mesmo indivíduo (BURKE, 1986).

A classificação do pseudo-hermafroditismo como masculino ou feminino é baseada no tipo de tecido gonadal presente no animal (NEMZEK et al., 1992). O pseudo-hermafrodita masculino possui tecido gonadal de origem testicular e órgãos genitais com algumas características femininas; já o pseudo-hermafrodita feminino apresenta tecido gonadal de origem ovariana e órgãos genitais com algumas características masculinas (HARE, 1972).

THOMAS et al. (1986) relataram um caso de uma cadela, com 3,6 anos de idade, da raça Collie, que apresentava ovário funcional e testículos azospérmicos contendo diversos seminomas. A cadela havia exibido três ciclos estrais irregulares. Após ovário-histerectomia e histopatologia, foi diagnosticado hermafroditismo lateral e seminoma. LEAL et al. (2002) observaram que um animal da raça American Pit-Bull Terrier apresentava comportamento masculino, sendo adquirido como fêmea, porém apresentou cariótipo demonstrando ser um animal de constituição sexual com 78 cromossomos XY. As gônadas que se localizavam na região paravulvar foram retiradas para exame histopatológico.

Um caso de hermafroditismo verdadeiro em um animal que apresentava cariótipo 78 XX, presença de gônadas masculinas e femininas, foi descrito com detalhes por SOMMER et al. (1991). NEMZEK et al. (1992) relataram um caso de um cão com fenótipo masculino que fora levado ao Hospital Veterinário da Universidade

de Illinois, Chicago (EUA), por apresentar descarga prepucial, alopecia simétrica e severo tumor de mama, sendo inicialmente considerado criptorquídico bilateral. Foi realizada uma ultrasonografia abdominal e constatada a presença de órgão tubular com conteúdo anecóico, sugerindo piometra e outras alterações como abscesso prostático e cisto ovariano. O diagnóstico desse caso, após exame histopatológico, foi confirmado como pseudo-hermafrodita feminino, com carcinoma de glândula mamária e os sinais clínicos decorrentes do hiperestrogenismo, sendo preconizada a ovariário-histerectomia como tratamento.

Um caso de pseudo-hermafroditismo masculino apresentava genitália feminina e uma massa fibrosa na região clitoriana. Realizou-se a cirurgia para retirada dessa massa e uma laparotomia, detectando-se a presença de cornos uterinos e também de testículos localizados caudalmente ao rim.

Outros casos de pseudo-hermafroditismo masculino foram relatados recentemente. GENERO et al. (1998) descreveram um caso de quimerismo XX/XY, em um cão da raça Pastor Belga, considerado até então como macho. O animal apresentava testículos morfológicamente normais, porém com pênis subdesenvolvido e afuncional. A uretra desembocava próxima ao ânus. Após laparotomia, verificaram-se os ductos deferentes ligados aos ovidutos, que seriam a continuidade do útero em fundo cego e os ovários estavam ausentes.

PAULINO et al. (2001) relataram um caso de um cão da raça Akita, 6 meses e sexo fenotípico ambíguo, oriundo de Niterói, RJ, com bolsa escrotal bífida que continha as gônadas, atrofia prepucial, agenesia de pênis, fenda na região perineal, que abrigava a uretra, porém não apresentava vulva. O estudo citogenético desse caso revelou cariótipo 78 XY cromossomos e, segundo as características anatômicas, foi considerado um caso de pseudo-hermafrodita masculino.

Este trabalho tem por objetivo relatar um caso bem documentado de pseudo-hermafroditismo masculino em cão da raça American Pit-Bull, uma vez que a literatura consultada em nosso meio carece de informações sobre essa afecção.

## MATERIAL E MÉTODO

Um cão da raça American Pit-Bull Terrier, de sete meses de idade, foi atendido no Hospital Veterinário Governador Laudo Natel, da Faculdade de Ciências Agrárias e Veterinárias (FCAV, UNESP/Jaboticabal), por apresentar, segundo o proprietário, comportamentos tipicamente masculinos, apesar de seu fenótipo ser feminino.

Observou-se ao exame clínico que o animal apresentava vulva morfológicamente normal, porém com tamanho reduzido. Notou-se a presença de estruturas ovóides no subcutâneo, lateralmente à vulva, e uma formação semelhante a um pênis na porção ventral do canal vaginal, onde normalmente fica localizado o clitóris.

Realizaram-se exames radiográficos, para a observação de osso peniano, e colheita de sangue, para cariotipagem.

Após confirmação dos resultados dos exames, retiraram os testículos. Estes mediam 2 cm de largura e 2,5 cm de comprimento. Também procedeu-se a uma episiotomia, para facilitar a retirada do clitóris peniano. As estruturas removidas foram então submetidas a exames histopatológicos.

## RESULTADOS E DISCUSSÃO

A intersexualidade, como definição correta de hermafroditismo verdadeiro ou pseudo-hermafroditismo, baseia-se em critérios anatômicos, descritos por vários autores (NEMZEK et al., 1992; PETER et al., 1993; PAULINO et al., 2001).

Os exames radiográficos do presente caso constataram a presença de osso na região clitoriana e o estudo do cariótipo confirmou um animal com 78 XY cromossomos. Quando se consultou a literatura, não ficou evidenciada a realização de radiografias pélvicas com a finalidade de observação de osso no clitóris. SOMMER et al. (1991) descreveram um caso de hermafroditismo verdadeiro cujo animal apresentava cariótipo 78 XX com presença de gônadas masculinas e femininas. NEMZEK et al. (1992) relataram, em

outro caso semelhante, fenótipo masculino, mas com tumor de mama concomitante. LEAL et al. (2002) descreveram um caso bem semelhante ao presente relato, em que também a raça do animal era a mesma, porém não verificaram se havia ou não osso peniano na região clitoriana.

Uma incisão bilateral do subcutâneo foi realizada, encontrando-se dois testículos na região paravulvar. Após episiotomia, observou-se formação semelhante a um pênis com presença de osso peniano (3,5cm de comprimento e 1,0 cm de largura) na região clitoriana.

A histopatologia revelou que os testículos apresentavam severa degeneração em túbulos seminíferos e no epidídimo não foi verificada presença de espermatozóides. O clitóris peniano do presente relato era provido de osso e estrutura condizente com corpo cavernoso. Ao exame microscópico, essa estrutura apresentava revestimento epitelial externo do tipo pavimentoso estratificado queratinizado. Algumas áreas continham hiperemia e infiltrado celular inflamatório misto, com predomínio de células mononucleares. Nessas áreas, o epitélio apresentava-se degenerado e com infiltração de células inflamatórias. Esse achado condiz com o atrito causado pelo comportamento sexual do animal, já que o mesmo apresentava a mímica de cópula apresentada por cães machos. Logo abaixo ao epitélio, encontraram-se alguns folículos linfóides, porém sem alterações. Mais adentro, havia tecido ósseo modelado e, ao seu redor, inúmeros vasos e seios venosos formando cavernas (tecido erétil). Tecido conjuntivo frouxo preenchia a estrutura. Havia também nervos em grande número, distribuídos pelo conjuntivo e artérias de diferentes calibres. A uretra estava localizada no interior da vagina e não foram encontrados vestígios de tecido uretral no clitóris (Figura 4).

Com relação aos detalhes histopatológicos verificados, não era de se esperar outras conclusões, já que os testículos ectópicos seriam afuncionais (Figuras 1 e 3). Deve ser destacado, no entanto, que a morfologia clitoriana se assemelhava muito a um pênis verdadeiro, inclusive com intumescimento do falso bulbo e presença de tecido erétil ao redor de tecido ósseo (Figuras

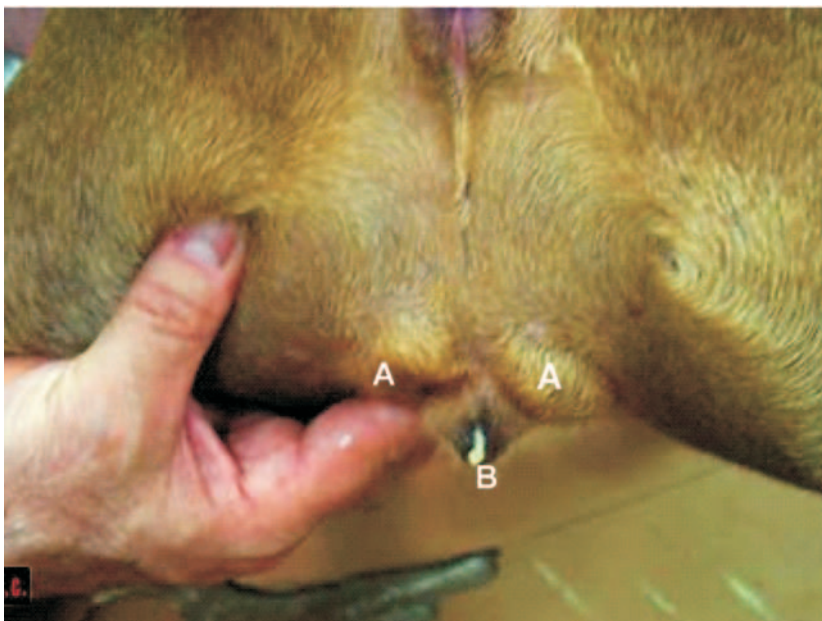
2 e 4). Esses aspectos não foram relatados nas referências encontradas sobre o assunto, com a devida riqueza de informações. Caso semelhante a este foi descrito por LEAL et al. (2002), no qual foi preconizado como tratamento a laparotomia exploratória, não sendo encontrado vestígio de órgãos que fossem semelhantes aos do aparelho genital feminino. As gônadas estavam localizadas na região paravulvar e foram retiradas para exame histopatológico; os autores afirmaram se tratar de tecido testicular atrofiado.

Com base nos resultados apresentados,

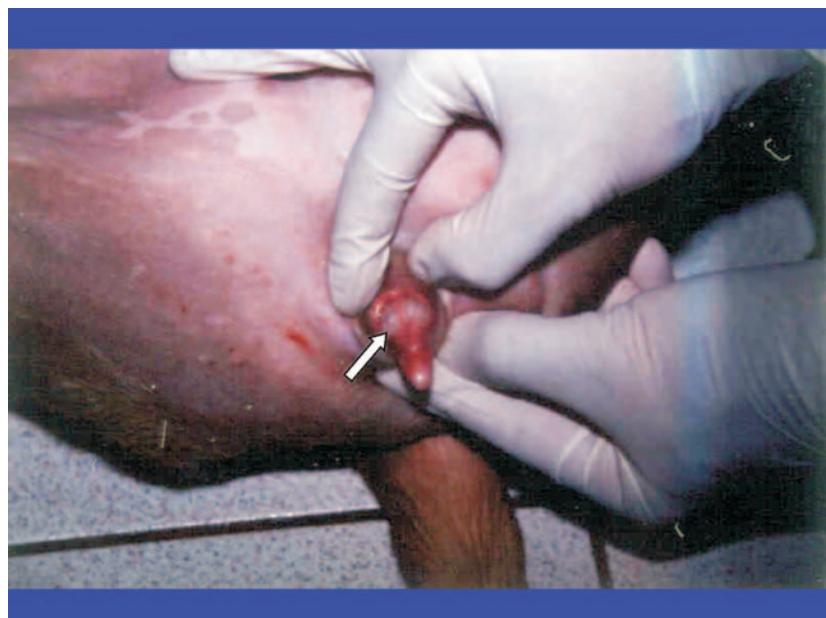pode-se concluir que se trata de um caso de pseudo-hermafrodita masculino com cariótipo 78 XY.

Cabe esclarecer que o animal, após o tratamento cirúrgico, apresenta-se saudável e com acentuada diminuição das características sexuais comportamentais masculinas.

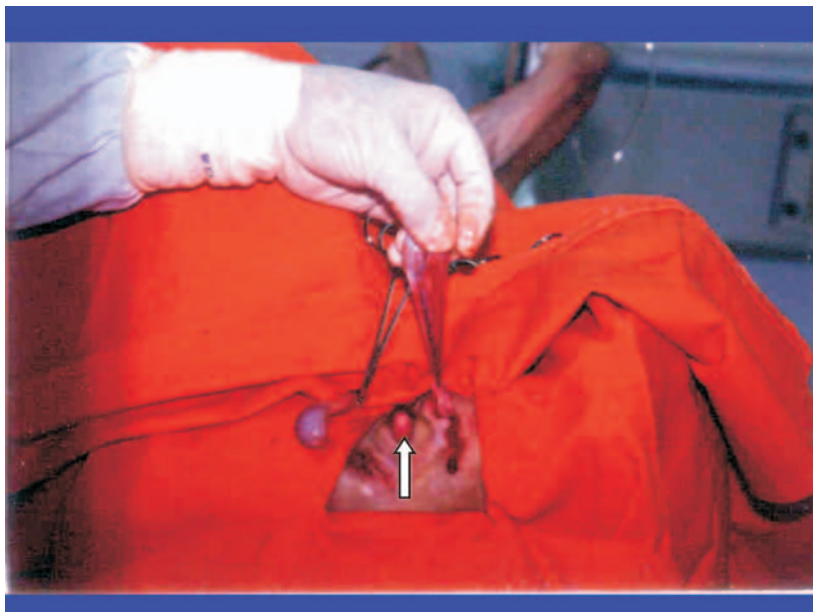Conclui-se que o presente relato contribui na divulgação e descrição de um caso de intersexo, proporcionando maiores evidências e esclarecimentos sobre um assunto ainda carente de estudos e publicações.



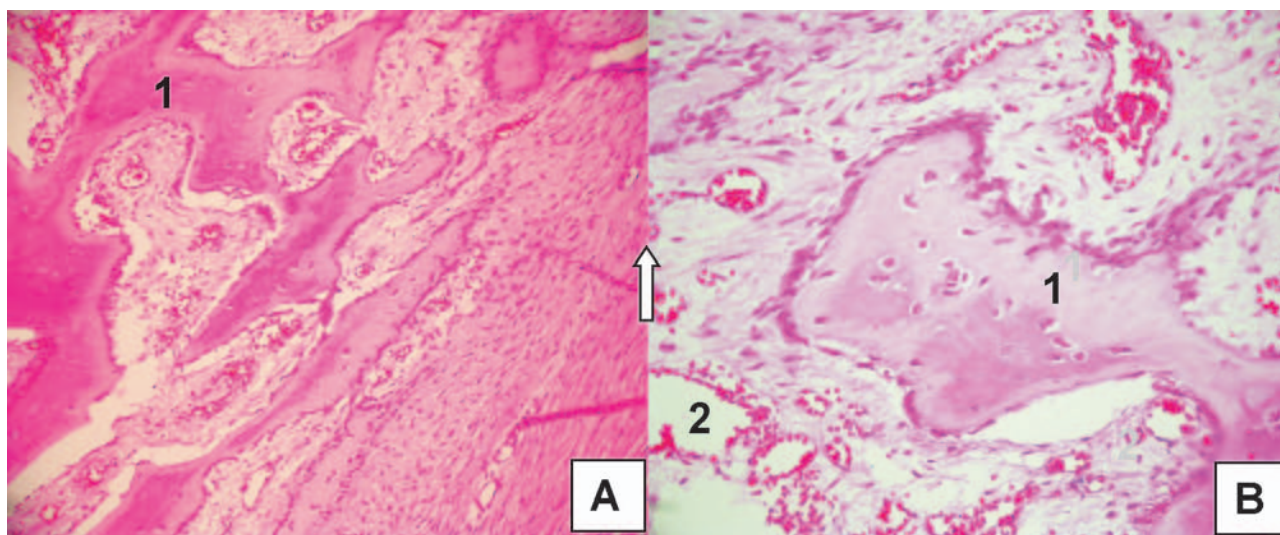
**FIGURA 1.** Localização dos testículos (A) laterais à vulva (B).



**FIGURA 2.** No detalhe é observado clitóris peniano. Verificar o bulbo (seta).



**FIGURA 3.** Remoção cirúrgica dos testículos observando o clitóris peniano (seta).



**FIGURA 4.** Histologia do clitóris peniano. Presença de tecido ósseo modelado (1), envolvido por tecido conjuntivo frouxo, inúmeros vasos e seios venosos formando cavernas (tecido erétil - 2). Coloração HE, Objetivas de 20X (A) e 40X (B).

#### REFERÊNCIAS

BURKE, T. J. **Small animal reproduction and infertility**: a clinical approach to diagnosis and treatment. Philadelphia Lea & Febiger, p. 248-252, 1986.

GENERO, E. R.; MORENO-MILLÁN, M.; OCAÑA-QUERO, J. M. XX/XY Chromosome

chimaerism in an intersex dog. **Journal of Small Animal Practice**, v. 142, p. 340,1998.

HARE, W.C.D. Intersexuality in the dog. **Canine Veterinary Journal**, v.17, p.7-15,1976.

LEAL, S.S.; OBA, E.; PRESTES, N.C.; VIANNA, F.P.; BEIER, S.L.; MELERO, F.H.; ZANINI, M.; MOTTA, L.S.L.S. Pseudohermafrodita mas-

culino canino: relato de caso. In: CONGRESSO PAULISTA DE CLÍNICOS VETERINÁRIOS DE PEQUENOS ANIMAIS, 2., 2002. São Paulo, SP. **Anais...** São Paulo, SP, 2002. p.124.

NEMZEK, J. A.; HOMCO, L. D.; WHEATON, L. G.; GRMAN, G. L. Cistic ovaries and hyperestrogenism in a canine female pseudohermaphrodite. **Journal of American Animal Hospital Association**, v. 28, p. 402-406, 1992.

PAULINO, F. O.; GOLDSCHIMIDT, B.; SOUZA, L.M.; MENDONÇA, M. A. S. Estudo citogenético em cão pseudohermafrodita masculino da raça Akita. **Revista Brasileira de Reprodução Animal**, v. 25, p.491-492, 2001.

PETER, A.T.; MARKWELDER, D.; ASEM, E.K. Phenotypic feminization in a genetic male dog caused by nonfunctional androgen receptors. **Theriogenology**, v. 40, p. 1093- 1105, 1993.

SOMMER, M. M.; MEYERS-WALLEN V.N. XX true hermaphroditism in a dog. **Clinical Reports**, v.198, p.435-438, 1991.

THOMAS, T.N.; OLSON, P.N.; HOOPES, P.J. Lateral hermaphroditism and seminoma in a dog. **Journal of American Veterinary Medical Association**, v.189, n.12, p.1596-1597, 1986.

---

Protocolado em: 2 maio 2006. Aceito em: 14 set. 2006.