

# SEXAGEM FETAL PELA ULTRA-SONOGRAFIA IDENTIFICANDO-SE O TUBÉRCULO GENITAL OU A GENITÁLIA EXTERNA DE CAPRINOS DA RAÇA ALPINA AMERICANA

MAICO HENRIQUE BARBOSA DOS SANTOS,<sup>1</sup> ÉRICA PAES BARRETO XAVIER DE MORAES,<sup>1</sup> CRISTIANO ROCHAD DE AGUIAR FILHO, RICARDO DE MACEDO CHAVES,<sup>1</sup> JAIRO PEREIRA NEVES,<sup>2</sup> PAULO FERNANDES DE LIMA<sup>1</sup> E MARCOS ANTONIO LEMOS DE OLIVEIRA<sup>1</sup>

1. Laboratório de Biotécnicas da Reprodução do Departamento de Medicina Veterinária/UFRPE., Av. D. Manoel de Medeiros, s.n. Dois Irmãos, CEP: 52171 900, Recife, PE. E-mail: maloufrpe@uol.com.br malo@ufrpe

2. Faculdade de Agronomia e Medicina Veterinária, Universidade de Brasília, Campus Universitário Darcy Ribeiro, Brasília, DF

## RESUMO

Neste trabalho objetivou-se diagnosticar precocemente o sexo de fetos caprinos da raça Alpina Americana através da ultra-sonografia, identificando-se a posição final do tubérculo genital (TG) ou visualizando-se as estruturas anatômicas da genitália externa, bem como avaliar a acurácia da sexagem fetal resultante de exame único ou repetido. No Grupo I (GI), identificou-se o sexo levando-se em consideração o posicionamento final do TG, e no Grupo II (GII) a presença de estruturas anatômicas da genitália externa. Realizaram-se os exames por via transretal com aparelho de ultra-som (240 Parus - Pie Medical) equipado com transdutor linear de 6 e 8 MHz. No GI, 52 fetos de 32 matrizes foram monitorados em intervalos de doze horas, do 40º ao 60º dia de gestação. No GII, submetem-se 34

fetos de 24 matrizes com gestação entre 45 e 70 dias a exame único. A acurácia da sexagem no GI foi de 100% na gestação simples, 87,5% na dupla e 66,7% na tríplice, sendo registrada diferença significativa ( $P < 0,05$ ) entre gestação simples e tríplice. No GII, a acurácia foi de 85,7% na gestação simples e de 80,0% na dupla, não sendo observada diferença ( $P > 0,05$ ) entre ambas. A migração do TG genital ocorreu, em média, no  $46,4 \pm 2,1$  dia de gestação. Os resultados permitem concluir que a ultra-sonografia é um método apropriado para diagnosticar precocemente o sexo fetal através da identificação da posição final do TG ou da visualização de estruturas anatômicas da genitália externa e que exames repetidos não aumentam a acurácia da sexagem fetal na gestação múltipla.

PALAVRAS-CHAVES: Bolsa escrotal, prepúcio, tetas, vulva.

## ABSTRACT

### FETAL SEXING BY ULTRASONOGRAPHY IDENTIFYING THE GENITAL TUBERCLE OR EXTERNAL GENITALIA OF AMERICAN ALPINE GOATS

The aim of this study was to diagnostic previously the gender of American Alpine fetuses by ultrasonography identifying the final position of the genital tubercle (GT) or viewing the anatomical structures of external genitalia, as well as to evaluate the accuracy of fetal sexing by single or repeated exams. In Group I (GI), the gender was defined by the final position of the GT and in Group II (GII) by the anatomical structures of external genitalia. The exami-

nations were carried out with an ultrasound device by via transrectal equipped with a linear transducer with 6.0 and 8.0 MHz. In GI, 52 fetuses of 32 goats were monitored each 12 hours, from 40<sup>th</sup> to the 60<sup>th</sup> day of pregnancy. In GII, the examination was performed only once in 34 fetuses of 24 goats with pregnancy between 45 and 70 days. The accuracy in GI was 100% in single, 87.5% in twin and 66.7% in triple pregnancy, with significant difference ( $P$

< 0.05) between single and triplet pregnancies. In GII, the accuracy was 85.7% in single and 80.0% in twin pregnancy, without significant difference ( $P > 0.05$ ) between single and twin pregnancies. The final migration of GT occurred on the  $46.4 \pm 2.1$  days of pregnancy. The results allow to

KEY-WORDS: Nipples, prepuce, scrotal bag, vulva.

## INTRODUÇÃO

A ultra-sonografia como ferramenta para estudar os eventos reprodutivos nos pequenos ruminantes foi um avanço tecnológico que revolucionou o conhecimento da biologia reprodutiva desses animais (OLIVEIRA et al., 2004; SANTOS et al., 2004; REICHENBACH et al., 2004).

A utilização da ultra-sonografia é particularmente importante em rebanhos leiteiros por auxiliar no planejamento da aquisição e comercialização de animais (HAIBEL, 1990), facilitando a coordenação de ações que racionalizem a produção e o desfrute (SANTOS et al., 2004). Este melhor planejamento implica maior concentração de fêmeas nos rebanhos leiteiros e de machos nos de carne (REICHENBACH et al., 2004).

A identificação do sexo fetal pela ultra-sonografia nos eqüinos pode ser efetuada entre o 55° e o 75° dia de prenhez (MERKT & MOURA, 2000) e nos bovinos a partir do 50° dia (CURRAN et al., 1989; STROUD, 1996; BARROS & VISINTIN, 2001), sendo a acurácia próxima de 100% tanto em bovinos (VIANA et al., 2000) quanto em eqüinos (MERKT et al., 1999). Essa técnica pode ser utilizada para confirmar o sexo fetal após a inseminação artificial com sêmen sexado (GARNER, 2001), após a transferência de embriões com sexo pré-determinado (GUTIERREZ-ADAN et al., 1997) ou de embriões produzidos *in vitro* pela técnica da injeção intracitoplasmática de espermatozóide (CATT et al., 1996).

Apesar do exposto, a difusão da sexagem fetal na cabra e na ovelha pela ultra-sonografia, sobretudo em condições de campo, depende de uma maior precisão no diagnóstico, uma vez que fatores como gestação múltipla, disparidade na idade dos conceptos e principalmente a realização de um único exame podem levar o operador a

concluir que a ultrasonografia é um método adequado para o diagnóstico precoce do sexo fetal por visualização da posição final do GT ou por identificação de estruturas genitais externas e que exames repetidos não aumentam a precisão da sexagem na gestação múltipla.

cometer equívocos (BÜRSTEL, 2002).

A sexagem fetal pela ultra-sonografia nos pequenos ruminantes ainda é restrita em todos os continentes e em especial na Região Nordeste, que detém a maior concentração de caprinos do Brasil. A referida técnica não vem sendo difundida porque ainda não é conhecido o momento ideal de realização do diagnóstico, bem como a melhor via, transretal ou transabdominal. As raras tentativas foram realizadas em períodos recomendados para a espécie bovina. Recentemente, SANTOS et al. (2005) e SANTOS et al. (2006) recomendaram, com base no período de migração do tubérculo genital (TG), a sexagem de fetos caprinos da raça Anglo-nubiana e ovinos da raça Santa Inês a partir, respectivamente, do 55° e 50° dia da gestação.

Com este trabalho, objetivou-se diagnosticar precocemente o sexo de fetos caprinos da raça Alpina Americana através da identificação da posição final do TG ou da visualização de estruturas anatômicas da genitália externa, bem como avaliar a acurácia da sexagem fetal resultante de exames único ou repetido.

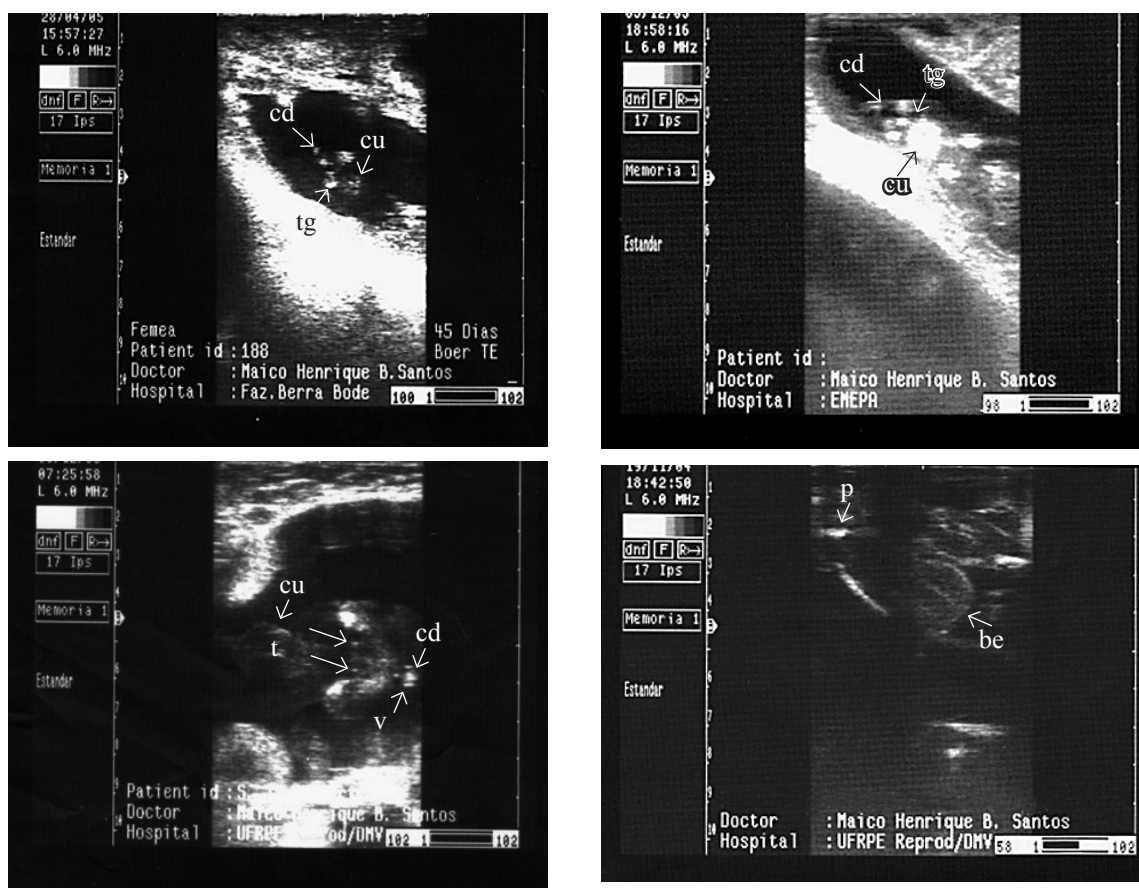
## MATERIAL E MÉTODOS

Foram examinados 86 fetos de 56 fêmeas da raça leiteira Alpina Americana submetidas ao regime de monta natural controlada, sendo o dia do acasalamento considerado como o dia 0 da gestação. Aquelas com gestação igual ou inferior a 40 dias formaram o Grupo I (GI) e as que estavam entre o 45° e 70° dia de gestação constituíram o Grupo II (GII).

Os exames ultra-sonográficos foram realizados pelo mesmo operador utilizando um aparelho equipado com transdutor linear com frequência de 6 e 8 MHz (240 Parus – Pie Medical) adaptado a

um suporte de PVC para facilitar a manipulação no reto do animal, como sugerido por OLIVEIRA et al. (2004), e que permite congelar e resgatar imagens para análise posterior. Previamente ao exame, os animais foram contidos em estação e as fezes retiradas digitalmente, quando necessário. Após a deposição do gel acoplante na superfície do transdutor, e de sua introdução pela via retal, localizava-se o concepto e definia-se a técnica do exame, conforme proposição de BÜRSTEL (2002).

O sexo foi definido com base na posição final do TG e na presença de uma ou mais estruturas da genitália externa, como pênis, prepúcio e bolsa escrotal no feto macho ou vulva e tetas no feto fêmea (Figura 1). No que concerne ao posicionamento do TG, o feto foi identificado como do sexo masculino quando esse estava localizado imediatamente após o cordão umbilical e como do sexo feminino quando estava situado próximo à cauda.



**FIGURA 1.** Fetos do sexo feminino (A e B) e masculino (C e D). **A:** tubérculo genital (tg) situado próximo à cauda (cd) e cordão umbilical (cu). **B:** tetas (t), vulva (v), cauda (cd) e cordão umbilical (cu). **C:** tubérculo genital (tg) posicionado imediatamente caudal ao cordão umbilical (cu) e cauda (cd). **D:** prepúcio (p) e bolsa escrotal (be).

No GI, examinaram-se 52 fetos em intervalos de 12 horas, do 40º ao 60º dia de gestação. No GII, avaliaram-se 34 fetos através de um único exame, considerando-se a localização final do TG ou identificando-se alguma estrutura

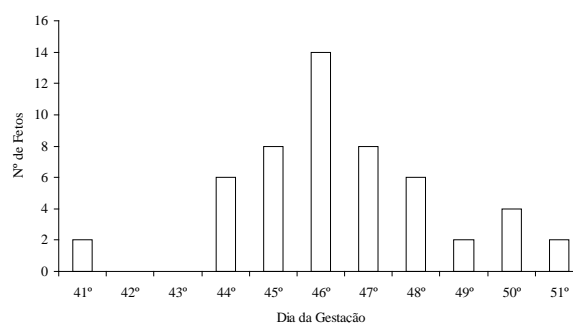
da genitália externa. Na última semana da gestação, as fêmeas foram transferidas para baias individuais para confirmação do sexo das crias no momento do parto.

A acurácia do diagnóstico foi calculada através do teste Qui-quadrado, considerando-se a significância de 5%.

## RESULTADOS

No GI, a acurácia da sexagem fetal foi influenciada ( $P < 0,05$ ) pelo tipo de gestação, registrando-se que na simples é maior do que na tríplice. No entanto, não foi constatada diferença significativa ( $P > 0,05$ ) entre gestação simples e dupla, assim como entre dupla e tríplice (Tabela 1). Nos casos de gestação simples não ocorreram equívocos, sendo evidenciado o nascimento de oito fêmeas e seis machos. Nas duplas, apesar de a quantificação dos conceitos ter sido correta, não foi possível identificar o sexo de dois fetos machos e dois fetos fêmeas em quatro gestações. Nas tríplexes, quantificaram-se corretamente os fetos, mas não foi possível sexar um dos trigêmeos nas duas gestações (Tabela 1).

É interessante ainda enfatizar que a migração do TG de um feto macho iniciou-se no 40º dia de gestação e no 41º ele já se encontrava devidamente posicionado. O período de identificação do sexo com base na migração do TG variou do 41º ao 51º dia de prenhez, evidenciando uma média de  $46,4 \pm 2,1$  dias (Figura 2).



**FIGURA 2.** Momento da gestação em que os fetos da raça Alpina Americana foram sexados, considerando-se a localização final do tubérculo genital.

**TABELA 1.** Sexagem de fetos da raça Alpina-Americana após monitoramento ultra-sonográfico, por via transretal, em intervalos de 12 horas, do 40º ao 60º dia da gestação.

Gestação	Fetos sexados corretamente		Fetos não sexados		Fetos nascidos n	Acurácia da sexagem n (%)
	Macho N	Fêmea n	Macho n	Fêmea N		
Simplex	6	8	-	-	14	14/14 (100,0) <sup>a</sup>
Dupla	14	14	2	2	32	28/32 (87,5) <sup>ac</sup>
Triplex	2	2	2	-	6	4/6 (66,7) <sup>bc</sup>
Total	22	24	4	2	52	46/52 (88,5)

No GII, a acurácia da sexagem fetal não foi também influenciada ( $P > 0,05$ ) pelo tipo de gestação. Naquelas simples, diagnosticaram-se dois

fetos como fêmeas, mas após o nascimento constatou-se tratar-se de machos. Em quatro fêmeas com gestação dupla não foi possível sexar um dos fetos, nascendo quatro casais (Tabela 2).

**TABELA 2.** Sexagem de fetos da raça Alpina-Americana após um único exame ultra-sonográfico, por via transretal, entre o 45º e o 70º dia de gestação.

Gestação	Fetos sexados corretamente		Fetos sexados incorretamente		Fetos não sexados		Fetos nascidos n	Acurácia da sexagem n (%)
	Macho n	Fêmea n	Macho n	Fêmea n	Macho n	Fêmea n		
Simplex	6	6	2	-	-	-	14	12/14 (85,7)
Dupla	8	8	-	-	2	2	20	16/20 (80,0)
Total	14	14	2	-	2	2	34	28/34 (82,3)

## DISCUSSÃO

Mesmo considerando que na raça Alpina Americana o TG iniciou a migração a partir do 40º dia de gestação e que no 51º dia a sexagem de todos os fetos do GI já estava concluída, sugere-se que o exame ultra-sonográfico deva ser realizado a partir do 55º dia para evitar diagnósticos equivocados. Essa recomendação tem como suporte os achados de SANTOS et al. (2005) em fetos da raça Anglo-nubiana, na qual a migração do TG variou do 44º ao 49º dia de gestação, mas, apesar desse resultado, sugeriram sexar os fetos dessa raça somente a partir do 55º dia, mediante a justificativa de que a porcentagem de falsos diagnósticos poderia ser reduzida ou até mesmo eliminada.

As falhas cometidas no GII, quando se diagnosticaram fêmeas ao invés de machos, foram creditadas ao fato de a migração do TG ter ocorrido após a realização do exame. É importante enfatizar que a distância a ser percorrida pelo TG do feto feminino é bem menor do que no feto masculino. Se essa diferença de posicionamento já é difícil de ser visualizada fora do ambiente uterino em um feto antes dos 60 dias, torna-se uma tarefa mais difícil ainda de ser corretamente concretizada utilizando apenas imagens do monitor do equipamento de ultrassom. Por essa razão, alguns fetos precocemente diagnosticados como fêmeas podem ser machos, ou serem corretamente sexados após um exame mais tardio que permita não só visualizar o TG definitivamente posicionado, mas estruturas anatômicas da genitália externa.

Apesar da expectativa de que os exames ultra-sonográficos repetidos em pequenos intervalos minimizariam as falhas da sexagem fetal, especialmente nos casos de gestação com fetos múltiplos, como sugerido por REICHENBACH et al. (2004), os resultados não confirmaram essa expectativa. Mesmo sem registrar diferença entre gestação simples e dupla foi possível verificar que a acurácia da sexagem fetal decresce significativamente a partir da gestação tríplice. O posicionamento inadequado dos conceptos, impedindo a visualização dos parâmetros anatômicos

responsáveis pela identificação do sexo, é um aspecto que limita os exames ultra-sonográficos, especialmente nos casos de gestação múltipla. Outros autores, como BÜRSTEL (2002), também relataram a mesma problemática, inclusive no que concerne à quantificação fetal, sobre a qual WHITE et al. (1984), GEARHART et al. (1988), HAIBEL (1990) e NAN et al. (2001) reportaram-se afirmando que essa quase sempre se encontra relacionada a diagnósticos equivocados, em função da sobreposição dos fetos.

É preciso considerar que exames ultra-sonográficos em pequenos intervalos não devem ser recomendados nas condições de campo, em decorrência de a distância e de o número de visitas técnicas onerarem o custo e inviabilizarem o benefício que a sexagem fetal poderia proporcionar. Além disso, nem sempre é possível identificar o sexo de todos os fetos e, muito menos, quantificá-los de forma precisa na gestação múltipla.

Apesar de não ter ocorrido diferença entre a sexagem de fetos provenientes de gestação simples ou dupla, as maiores dificuldades na sexagem ocorreram nas gestações com mais de um feto, achados que reforçam as considerações de WHITE et al. (1984), GEARHART et al. (1988) e HAIBEL (1990), bem como o relato de BÜRSTEL et al. (2001), ao propor, nos casos de gestação múltipla, a realização de exames em dois períodos consecutivos, sendo o primeiro realizado entre o 50º e o 56º dia e o segundo entre o 66º e o 70º dia. BÜRSTEL et al. (2001) ainda advertem que exames para sexagem fetal somente devem ser implementados nos casos de gestação múltipla com até três fetos, mesmo assim, tanto na sua opinião quanto nas de WHITE et al. (1984), GEARHART et al. (1988) e HAIBEL (1990), os diagnósticos resultantes desses exames estão vulneráveis a freqüentes equívocos.

A porcentagem de 100% de acurácia obtida na gestação simples do GI foi maior do que as reportadas por COUBROUGH & CASTELL (1998) e BÜRSTEL (2002). É possível que exames repetidos em curtos intervalos aumentem a probabilidade de visualizar o TG em sua posição definitiva e de identificar outras estruturas anatômicas

micas da genitália externa na gestação simples. Todavia, ressalta-se que o equipamento utilizado favoreceu a sexagem fetal, pois além de a dupla frequência do transdutor ter esclarecido dúvidas com a ampliação das imagens, a possibilidade de resgatar imagens geradas nos últimos 30 segundos do exame e ainda congelá-las para maior detalhamento da análise foram recursos importantes. Os resultados permitem o comentário de que o transdutor linear utilizado por via transretal é apropriado para sexar fetos a partir do 41º dia de gestação, independente de esta ser simples, dupla ou tríplice. Ainda é possível enfatizar que esse resultado contraria o de BÜRSTEL et al. (2002), que não recomendaram a utilização dessa via em gestações múltiplas.

Diante do abordado é possível concluir que a ultra-sonografia é um método apropriado para diagnosticar precocemente o sexo fetal através da identificação da posição final do TG ou da visualização de estruturas anatômicas da genitália externa, bem como que exames repetidos não aumentam a acurácia da sexagem fetal na gestação múltipla em caprinos leiteiros.

#### REFERÊNCIAS

- BARROS, B. J. P.; VISINTIN J. A. Ultrasonic control of early pregnancies, embryonic and fetal mortalities and fetal sex in zebu cattle. **Brazilian Journal of Veterinary Research and Animal Science**, v. 38, n. 2, p. 74-79, 2001.
- BÜRSTEL, D. **Untersuchungen zur intrauterinen Geschlechtsfeststellung bei Feten kleiner Wiederkäuer mittels Ultrasonographie**. 2002. 142 f. Tese (Doutorado em Medicina Veterinária) – Institut für Reproduktionsmedizin, Tierärztliche Hochschule Hannover.
- BÜRSTEL, D.; MEINECKE-TILLMANN, S.; MEINECKE, B. Ultrasonographic determination of fetal sex in small ruminants. In: ANNUAL CONFERENCE OF THE EUROPEAN SOCIETY FOR DOMESTIC ANIMAL REPRODUCTION, 5., Vienna. **Proceedings ...** Vienna: ES-DAR Newsletter, v. 6, p. 53-54, 2001.
- BÜRSTEL, D.; MEINECKE-TILLMANN, S.; MEINECKE, B. Ultrasonographic diagnosis of fetal sex in small ruminants bearing multiple fetuses. **Veterinary Record**, v.151, n. 21, p. 635-636, 2002.
- CATT, S.L.; CATT, J.W.; GOMEZ, M.C.; MAXWELL, W.M.C.; EVANS, G. Birth of a male lamb derived from an in vitro matured oocyte fertilised by intracytoplasmic injection of a single presumptive male sperm. **Veterinary Record**, v. 39, p. 494-495, 1996.
- COUBROUGH, C. A.; CASTELL, M. C. Fetal sex determination by ultrasonically locating the genital tubercle in ewes. **Theriogenology**, v. 50, p. 263-267, 1998.
- CURRAN, S.; KASTELIC, J. P.; GINTHER, O. J. Determining sex of the bovine fetus by ultrasonic assessment of the relative location of the genital tubercle. **Animal Reproduction Science**, v.19, p. 217-227 1989.
- GARNER D.L. Sex-sorting mammalian sperm: concept to application in animals. **Journal of Andrology**, v. 22, p. 519-526, 2001.
- GEARHART, M. A.; WINGFIELD, W.E.; KNIGHT, J.A.; SMITH, J.A.; DARGATZ, D.A.; BOON, J.A.; STOKES, C.A. Real-time ultrasonography for determining pregnancy status and viable fetal numbers in ewes. **Theriogenology**, v. 30, p. 323-337, 1988.
- GUTIERREZ-ADAN, A.; CUSHWA, W.T.; ANDERSON, G. B.; MEDRANO, J. F. Ovine-specific Y-chromosome RAPD-SCAR marker for embryo sexing. **Animal Genetic**, v. 28, p. 135-138, 1997.
- HAIBEL, G.K. Use of ultrasonography in reproductive management of sheep and goat herds. **Veterinary Clinics of North America: Food Animal Practice**, v. 3, p. 597-613, 1990.

- MERKT, H.; MOURA, J. C. A.; JÖCHLE, W. Gender determination in equine fetuses between days 50 and 90 of pregnancy. **Journal Equine of Veterinary Science**, v.19, p. 90-94, 1999.
- MERKT, H.; MOURA, J.C.A. Geschlechtsbestimmung von Pferdefeten zwischen dem 50. und 93. Tag der Trächtigkeit mittels Sonographie. **Tierärztliche Praxis**, v. 28, p.166-171, 2000.
- NAN, D.; VAN OORD, H.A.; TAVERNE, M.A.M. Determination of foetal gender in sheep by transabdominal ultrasonographic scanning. In: ANNUAL CONFERENCE OF THE EUROPEAN SOCIETY FOR DOMESTIC ANIMAL REPRODUCTION, 5th., Vienna, Austria. Vienna: **ESDAR Newsletter**, 2001. p. 70.
- OLIVEIRA, M.A.L.; REICHENBACH, H.-D.; SANTOS, M. H. B.; TENÓRIO FILHO, F. Aplicabilidade do scan B na reprodução de pequenos ruminantes. In: SANTOS, M.H.B.; OLIVEIRA, M.A.L.; LIMA, P.F. (Eds.). **Diagnóstico de gestação na cabra e na ovelha**. São Paulo: Varela, 2004. p.85-96.
- REICHENBACH H.-D.; SANTOS, M. H. B.; OLIVEIRA, M.A.L.; MEINECKE-TILLMANN S.; BÜRSTEL D.-M. Sexagem fetal na cabra e na ovelha por ultra-sonografia. In: SANTOS, M. H. B.; OLIVEIRA, M. A. L.; LIMA, P. F. (Ed.). **Diagnóstico de gestação na cabra e na ovelha**. São Paulo, Brazil: Varela, 2004. p.117-136.
- SANTOS, M.H.B.; CHIAMENTI, A.; AGUIAR FILHO, C.R.; MORAES, E.P.B.X.; CAVALCANTI NETO, C.C.; LIMA, P.F.; OLIVEIRA, M.A.L. Utilização da ultra-sonografia na sexagem de fetos da raça Anglo-nubiana pela identificação do tubérculo genital e da genitália externa. **Veterinária e Zootecnia**, v. 12, n.1-2, p.1-112, 2005.
- SANTOS, M.H.B.; MORAES, E.P.B.X.; GUIDO, S.I.; BEZERRA, F.Q.G.; MELO, A.N.; LIMA, P. F.; OLIVEIRA, M.A.L. Sexagem fetal em ovelhas Santa Inês por ultra-sonografia. **Ciência Rural**, v. 36, n. 2, p. 573-578, 2006.
- SANTOS, M.H.B.; OLIVEIRA, M.A.L.; LIMA, P. F.; MORAES, E.P.B.X.; CHALHOUB, M.; BICUDO, S.D. Diagnóstico de gestação por ultra-sonografia de tempo real. In: OLIVEIRA, M.A.L.; LIMA, P. F. **Diagnóstico de gestação na cabra e na ovelha**. São Paulo: Varela, 2004. p.97-116.
- STROUD B.K. Using ultrasonography to determine bovine fetal sex. **Veterinary Medicine**, v.91, p.663-672, 1996.
- VIANA, J.H.M.; VIANA, A.K.M.; FERREIRA, A.M. Sexagem fetal por meio de ultra-sonografia em receptoras inovuladas com embriões da raça holandesa. In: REUNIÃO ANUAL DA SOCIEDADE BRASILEIRA DE ZOOTECNIA, 2000. **Anais...**Viçosa, Brazil. Viçosa: SBZ. 2000. p. 186.
- WHITE, I.R.; RUSSEL, A.J.F.; FOWLER, D.J. Real-time ultrasonic scanning in the diagnosis of pregnancy and the determination of fetal numbers in sheep. **Veterinary Record**, v.115, p.140-143, 1984.