
**ANÁLISE MORFOLÓGICA E MORFOMÉTRICA
DE UMA HEMOGREGARINA DE *Rhodnius brethesi* MATTA,
1919 (HEMIPTERA: REDUVIDAE: TRIATOMINAE)
NATURALMENTE INFECTADOS**

*Gersonval Leandro Silva Monte e Toby Vincent Barrett*¹

RESUMO

Hemogregarinas são endoparasitos intraeritrocitários de uma grande variedade de vertebrados. Sua identificação tem sido baseada principalmente em descrições morfológicas e morfométricas. Neste trabalho, descreve-se a morfologia e morfometria de uma hemogregarina encontrada naturalmente infectando *Rhodnius brethesi*. Realizaram-se pesquisas parasitológicas na hemolinfa, no conteúdo intestinal e nas glândulas salivares de 174 *R. brethesi* selvagens. As descrições foram feitas com base em fotomicrografias digitais. As variáveis foram: morfologia externa, presença ou ausência de cápsula, comprimento, largura e número de esporozoítas em cada esporocisto; no caso dos esporozoítas, também foram analisados comprimento e largura nuclear, formato e posição do núcleo e presença ou ausência de pigmentos citoplasmáticos. Foram descritos oocistos, esporoblastos, esporocistos e esporozoítas de uma hemogregarina. Uma ninfa de *R. brethesi* de quarto estágio estava infectada simultaneamente por *T. rangeli* e hemogregarina. As características morfométricas observadas nestes parasitos indicam que possivelmente se trata de uma nova hemogregarina ainda não relatada para este triatomíneo. A identificação do sangue de répteis como origem do repasto sanguíneo de *R. brethesi*, associada à grande presença do geconídeo *Thecadactylus rapicauda* Houttuyn no ecótopo deste triatomíneo, sugere que este réptil seja o possível hospedeiro definitivo desta hemogregarina.

DESCRITORES: Hemogregarina. Morfologia. Vetor. *Rhodnius brethesi*.

ABSTRACT

Morphologic and morphometric analysis of a Hemogregarina of *Rhodnius brethesi* Matta, 1919 (Hemiptera, Reduviidae: Triatominae) naturally infected

Hemogregarines are intraerythrocytic endoparasites in a wide variety of vertebrates. Their identification has been based mainly on the morphologic and morphometric descriptions. In this paper, we describe the morphology and morphometry of a hemogregarine found naturally infecting

¹ Laboratório de Triatominae, Phlebotominae e fauna nidícola, Departamento de Pesquisas em Entomologia, Instituto Nacional de Pesquisas da Amazônia (INPA), Brasil.

Endereço para correspondência: Coordenação de Pesquisas em Entomologia/INPA, Caixa postal 478, CEP 69011-970, Manaus/AM, Brasil. E-mail: gersonval.monte@inpa.gov.br

Recebido para publicação em: 4/1/2012. Aceito em: 23/2/2012.

R. brethesi. Parasitological researches were made in the hemolymph, gut contents and salivary glands from 174 specimens of *R. brethesi*. Morphological descriptions and morphometric analysis of the parasitic forms were based on digital photomicrographs. The variables were: external morphology, presence or absence of capsule, total length, absolute width, and number of sporozoites in each sporocyst; in the case of sporozoites, we also recorded the length, breadth, shape and position of the nucleus and the presence or absence of cytoplasmic pigment. Oocysts, sporoblasts, sporocysts, and sporozoites of a hemogregarina were described. One 4th instar nymph was simultaneously infected with *T. rangeli* and hemogregarine. The morphometric characteristics observed in these parasites may indicate that it is a new hemogregarina, and not yet reported for this triatomine. The identification of the reptiles blood as the origin blood feeding of *R. brethesi* associated with great presence of geconídeo *Thecadactylus rapicauda* Houttuynia in the ecotope of this triatomine suggests this reptile as a possible definitive host.

KEY WORDS: Hemogregarine. Morphology. Vector. *Rhodnius brethesi*.

INTRODUÇÃO

Rhodnius brethesi tem sido encontrado naturalmente infectado por *Trypanosoma cruzi* Chagas, 1909, agente etiológico da doença de Chagas, e *Trypanosoma rangeli* Tejera, 1920, parasito aparentemente pouco nocivo ao hospedeiro vertebrado, mas potencialmente patogênico aos triatomíneos vetores (1, 9). Muito raramente outros protozoários não tripanossomatídeos que estejam infectando triatomíneos são mencionados na literatura, um exemplo é o trabalho de Talice (12) que relatou o achado de trofozoítas de uma hemogregarina juntamente com um grande cisto albergando vários esporozoítas na parede intestinal de *Triatoma rubrovaria* Blanchard, 1843. Há também a descrição de uma dupla infecção por *T. cruzi* e hemogregarinas em *T. rubrovaria*, no Uruguai, na qual foi mencionado o lagarto *Tupinambis teguixin* Linnaeus, 1758 como seu possível hospedeiro vertebrado. Neste caso, o parasito foi classificado como *Haemogregarina triatomae*, que mais tarde foi reclassificado como *Hepatozoon triatomae* Reichnow, 1953 (10).

Posteriormente, hemoparasitas semelhantes às hemogregarinas nos estágios de oocistos, esporocistos e esporozoítas foram identificados em *Triatoma rubida* Uhler, 1894 no Arizona (5). E, dez anos depois, com o achado de *Triatoma arthurneivai* Lent & Martins, 1940, no sudeste do Brasil, naturalmente infectados por *H. triatomae*, foi possível criar em laboratório o triatomíneo infectado, descrever a morfologia das formas parasitárias e estabelecer o seu ciclo evolutivo, incriminando o lacertílio *Tropidurus torquatus* Wiedman como hospedeiro definitivo (11).

Trabalhos ou descrições de hemogregarinas de triatomíneos são quase sempre resultados de achados acidentais durante exames parasitológicos do conteúdo intestinal destes insetos, sendo *H. triatomae* a única hemogregarina cujo ciclo evolutivo foi estabelecido em triatomíneo (11). Há também uma concordância entre os pesquisadores quanto à possibilidade de um lacertílio servir como hospedeiro vertebrado mesmo quando na presença de mamíferos.

A infecção natural dos triatomíneos e a possibilidade de vetoriamento de hemoparasitos diferentes dos tripanossomatídeos justificam a caracterização morfológica e morfométrica das formas parasitárias de hemogregarinas encontradas em *R. brethesi* naturalmente infectados nas piaçabeiras do médio rio Negro, no Amazonas.

MATERIAL E MÉTODOS

A pesquisa foi desenvolvida com 174 exemplares de *R. brethesi* (ninfas e adultos) capturados em piaçabais no entorno do rio Ereré (N 0°06'16.6", W 63°51'01.7"), afluente da margem esquerda do médio rio Negro. A captura dos triatomíneos se deu por meio de busca ativa com dissecação das palmeiras piaçabeiras. As análises foram realizadas no Laboratório de Triatominae, Phlebotominae e Fauna Nidícola da Coordenação de Pesquisas em Entomologia (CPEN), do Instituto Nacional de Pesquisas da Amazônia (INPA).

Foram realizados exames parasitológicos na hemolinfa, no conteúdo intestinal e nas glândulas salivares. O primeiro procedimento consistiu na coleta da hemolinfa por meio da secção de uma das pernas do par anterior, sendo gotejada em lâmina de microscopia, sobreposta com lamínula e observada a fresco em microscópio óptico Nikon Eclipse E 200, com objetiva de 40x. Se positiva, era deixada em repouso até ficar completamente seca e depois fixada com metanol por três minutos, sendo, logo em seguida, corada com May-Grünwald-Giemsa por aproximadamente 15 minutos (11). As glândulas salivares e o conteúdo intestinal também foram examinados conforme o protocolo acima, acrescentando-se solução fisiológica de Na⁺Cl⁻ a 0,9% para garantir a diluição e melhorar a visualização das amostras.

Os estudos morfológicos e biométricos das hemogregarinas foram realizados por fotomicrografias digitais utilizando o programa CELL D[®] 2008 Olympus Soft imaging System. As variáveis avaliadas para os esporocistos foram: morfologia externa, presença ou ausência de cápsula, comprimento, largura e número de esporozoítas em cada esporocisto. No caso dos esporozoítas, além dessas variáveis, também foram analisados o comprimento nuclear, a largura nuclear, o formato e a posição do núcleo e a presença ou ausência de pigmentos citoplasmáticos.

RESULTADOS

Dos 174 exemplares de *R. brethesi* analisados, 103 tiveram hemolinfa, conteúdo intestinal e glândulas salivares fixados, dentre os quais 5 (4,8%) mostraram-se positivos para hemogregarinas e, destes, 1 não possuía parasitos em qualquer das estruturas estudadas.

As hemogregarinas apresentavam diferentes formas, tamanhos e estágios de desenvolvimento (Figura 1). Dentre as formas parasitárias encontradas,

destacaram-se os esporoblastos e os esporocistos, os quais promoviam uma infecção tão intensa que eram facilmente observados às dezenas por campo na objetiva de 10X (Figura 1A). Os esporoblastos estavam quase que totalmente restritos à glândula salivar, sendo raramente observados no conteúdo intestinal e na hemolinfa. Os esporocistos foram visualizados em todas as estruturas; alguns eram esféricos; outros, elípticos e com membrana externa aparentemente simples, hialina e frágil (Figura 1B, 1C).

No total foram analisados 50 esporocistos medindo $50,8 \pm 4,1$ mm de comprimento e $27,1 \pm 3,6$ mm de largura. A quantidade de esporozoítas por esporocisto foi de $34,8 \pm 10,1$. Os esporocistos quando maduros permitiram a passagem do Giemsa e a coloração dos seus esporozoítas, os quais adquiriram um tom levemente violeta no citoplasma e azul intenso no núcleo aparentemente denso (Figura 1D, 1E).

No exame a fresco das amostras de hemolinfa e do conteúdo intestinal, foram observados discretos movimentos de flexão dos esporozoítas livres. Estes, depois de corados, adquiriram uma coloração rosada no citoplasma bastante diferente dos encapsulados.

Os esporozoítas possuíam um suave estreitamento nas porções terminais, eram bastante alongados com $22,4 \text{ mm} \pm 2,59$ mm de comprimento por $3,5 \pm 0,84$ mm de largura ($n=50$), além de ligeiramente curvos e com um núcleo levemente deslocado para uma das extremidades (Figura 1F). O comprimento nuclear foi de $3,9 \pm 0,60$ mm e a largura de $2,9 \pm 0,58$ mm ($n=50$). O citoplasma corou-se de forma homogênea com raros grânulos citoplasmáticos, em alguns casos as extremidades estavam translúcidas dando um aspecto de vazio.

Foram visualizados dois grandes oocistos no conteúdo intestinal, um com 900 mm e outro com 600 mm de diâmetro, ambos arredondados e protegidos por uma membrana translúcida muito delicada. O maior continha centenas de esporocistos em formação, ao passo que, no menor, não havia esporoblastos perceptíveis (Figura 1G, 1H).

Além dessas, foram visualizadas formas sem movimentos aparentes, com comprimento de, aproximadamente, 23 mm, globosas, com núcleo pequeno, bem definido e deslocado lateralmente, material interno de aparência consistente, porém bastante vacuolizado ou septado. Após coloração com Giemsa, o citoplasma ficou inteiramente branco leitoso com os septos corados em azul.

Uma ninfa de quarto estágio de *R. brethesi* foi diagnosticada com *T. rangeli* e hemogregarina, simultaneamente, na glândula salivar (Figura 1E, 1F). O exame de seu conteúdo intestinal revelou que a origem do repasto teria sido um mamífero. Cumpre ressaltar que o exame do conteúdo intestinal dos demais triatomíneos infectados com hemogregarinas identificou répteis e mamíferos como fontes de sangue igualmente requisitadas e que o geconídeo *Thecadactylus rapicauda* Houttuyn, 1782 foi a espécie mais presente no ecótopo destes triatomíneos

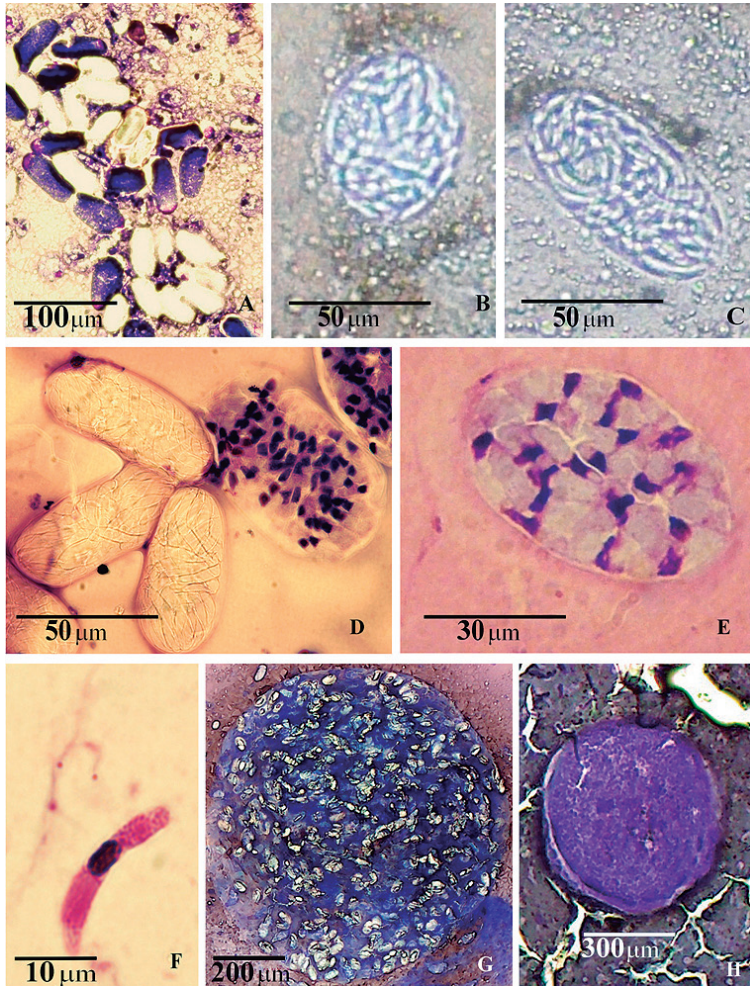


Figura 1. Hemogregarinas em diferentes formas e estágios de desenvolvimento. A) Glândula salivar de uma ninfa de 3º estágio de *Rhodnius brethesi* com alta infecção por esporoblastos e esporocistos. B,C) Esporocistos com morfologia esférica e elíptica, respectivamente, em observação a fresco da hemolinfa de uma ninfa de 4º estágio. D) Esporocistos maduros com esporozoítas corados em azul pelo Giemsa. E) Esporocisto e formas tripomastigotas de *T. rangeli* caracterizando infecção mista na glândula salivar de *R. brethesi*. F) Esporozoíta livre ao lado de três tripanossomatídeos na glândula salivar do triatomíneo. G) Oocisto esporulado no conteúdo intestinal com diâmetro de 900 μm . H) Oocisto não esporulado mensurando 600 μm .

Tabela 1. Comparação morfométrica das hemogregarinas de *Rhodnius brethesi* (n=50 para cada estrutura) com as hemogregarinas de *T. arthurneivae*, *T. rubrovaria*, *T. tibiamaculata*, *T. rubida* e *P. geniculatus*.

Vetor / hospedeiro vertebrado	Esporocistos (µm)			Esporozófitas (µm)			
	CT	LA	Esporozófitas por esporocisto	CT	LA	CN	LN
<i>R. brethesi</i> / <i>Thecadactylus rapicauda</i> *	50	27	34	22	3	4	3
<i>T. arthurneivae</i> ¹¹ / <i>Tropidurus torquatus</i>	25	12	20	10	2	–	–
<i>T. rubrovaria</i> ¹²	–	–	≈ 200	19	4	–	–
<i>T. rubrovaria</i> ¹⁰ / <i>Tupinambis teguixin</i>	60–80	42–48	20–40	18–30	4–7	–	–
<i>T. tibiamaculata</i> ⁴	20	10	20–40	10	1.5	–	–
<i>P. geniculatus</i> ⁴	42	29	≈ 200	10	4	–	–
<i>T. rubida</i> ⁵ / <i>Sceloporus magister</i>	53–73	23–33	20–40	17–20	3–5	–	–

Barrett (1977) (4), Bice (1965) (5), Osimani (1942) (10), Rocha e Silva (1975) (11), Talice (1929) (12). CN = comprimento nuclear, CT = comprimento total, LA = largura absoluta, LN = largura nuclear, **Thecadactylus rapicauda* foi encontrado co-habitando com *R. brethesi*, mas não foi achado exemplar naturalmente infectado com hemogregarina.

DISCUSSÃO E CONCLUSÕES

Registros de esporozoários infectando triatomíneos são raros (5, 10, 11, 12). Nenhum trabalho menciona *R. brethesi* como hospedeiro intermediário de outro parasito a não ser o *T. rangeli* e *T. cruzi*. Dentre estes, *T. rangeli* é o único tripanossomatídeo conhecido capaz de infecção natural na hemocele dos triatomíneos (4). No entanto, infecções por esporozoários no conteúdo intestinal e hemocele de outros gêneros de triatomíneos já foram anteriormente relatadas (5, 10, 12).

Nesta pesquisa, os esporocistos foram as formas parasitárias mais encontradas no conteúdo intestinal e na hemolinfa dos triatomíneos, corroborando dados da literatura (11). A glândula salivar também se mostrou fortemente parasitada por esporocistos e esporoblastos. A visualização de esporoblastos já foi relatada para hemocele e intestino de *T. arthurneivai*, contudo, segundo Rocha e Silva (11), esta é uma forma parasitária pouco visualizada e não mencionaram sua presença na glândula salivar do triatomíneo.

Com referência aos esporocistos, estes obedeceram à descrição de envoltório delicado, hialino e de fácil rompimento quando maduro (5, 8, 11). O número de esporozoítas por esporocisto foi relativamente próximo aos resultados obtidos por Osimani (10), Bice (5) e Barrett (4), porém com medidas de comprimento e largura bem maiores (Tabela 1).

Em situação semelhante à descrita por alguns autores (5, 11), a observação da hemolinfa a fresco possibilitou a visualização de um esporocisto rompendo-se, com consequente liberação de seus esporozoítas, os quais muito lentamente se deslocavam por meio das flexões típicas desta forma parasitária.

No presente estudo, foram observados dois oocistos, ambos considerados grandes quando comparados com outras descrições (5, 12). Um dos oocistos estava visivelmente esporulado com centenas de esporocistos, contudo não foi possível sua quantificação mesmo depois de corado.

Rocha e Silva (11), ao registrar formas com membrana externa evanescente, material interno esbranquiçado bastante septado e núcleo nítido, supôs que se tratava de ovos. No entanto, o exame de formas compatíveis com esta descrição sugere que sejam mais consistentes com os adipohemócitos ou esferulócitos existentes nesses triatomíneos (2, 3, 7).

Bice (5), ao examinar o conteúdo intestinal de 451 exemplares de *T. rubida* capturados em ninhos de *Neotoma albigula*, relatou que 9 (2%) estavam infectados com hemogregarinas e que, mesmo habitando em ninhos de roedores, o possível hospedeiro vertebrado dessas hemogregarinas seria o *Sceloporus magister*, um lacertílio que usava os ninhos desses mamíferos como abrigo.

Outro caso de associação alimentar do tipo triatomíneo-lacertília foi sugerido entre *T. arthurneiva* e *Tropidurus torquatus* (6), sendo posteriormente confirmada por outro estudo (11). Este último autor relatou também um mútuo benefício alimentar bem caracterizado pelo fechamento do ciclo evolutivo do esporozoário *H. triatomae* que infectou 20% dos 220 *T. arthurneivai* e 12% dos 112 *T. torquatus* examinados.

Nesta pesquisa, a análise do conteúdo intestinal dos *R. brethesi* infectados indicou a presença do sangue de répteis em igual proporção à do sangue de mamíferos, o que pode sugerir uma possível associação alimentar entre *R. brethesi* e lacertília nas piaçabeiras. Considerando que o geconídeo *T. rapicauda* é a espécie mais encontrada neste ecótopo, pode-se teorizar que seja um possível hospedeiro vertebrado dessa hemogregarina.

Conforme mostra a Tabela 1, as características morfométricas da hemogregarina encontrada naturalmente infectando *R. brethesi* foram bastante distintas das demais hemogregarinas descritas para triatomíneos. Este achado indica a possibilidade de este esporozoário ser uma hemogregarina ainda desconhecida, portanto sem relação descrita para o triatomíneo *R. brethesi* e que, em virtude de uma possível associação alimentar triatomíneo-lacertília, o geconídeo *T. rapicauda* Houttuyn desempenhe o papel de hospedeiro definitivo.

AGRADECIMENTOS

Os autores agradecem a MsC. Veracilda Ribeiro Alves, MsC. Ronildo Baiatone Alencar e MsC. Walter Sousa Santos pelo auxílio técnico e de campo; ao Dr. Márcio Luís L. Barbosa pelo auxílio didático, sugestões e correções ortográficas; ao piaçabeiro Jocivan da Silva pelo imprescindível trabalho de campo. Órgão Financiador: Conselho Nacional de Desenvolvimento Científico e Tecnológico (CNPq). Projeto: Diversidade e Distribuição de Phlebotominae e Triatominae na Amazônia Brasileira N° 41.0522/2006 - 6.

REFERÊNCIAS

1. Añez N. Studies on *Trypanosoma rangeli* Tejera, 1920. VII—Its effect on the survival of infected Triatomine bugs. *Mem Inst Oswaldo Cruz* 79: 249-255, 1984.
2. Azambuja P, Garcia ES, Ratcliffé NA. Aspects of classification of hemiptera hemocytes from six triatomine species. *Mem Inst Oswaldo Cruz* 86: 1-10, 1991.
3. Barracco MA, Loch CT. Ultrastructural studies of the hemocytes of *Panstrongylus megistus* (Hemiptera:Reduviidae). *Mem Inst Oswaldo Cruz* 84: 171-188, 1989.
4. Barrett TV, Oliveira TS. A trypanosome, indistinguishable from *Trypanosoma rangeli*, in the haemolymph of *Rhodnius domesticus* from Brasil. *Trans R Soc Trop Med Hyg* 71: 445-446, 1977.
5. Bice DE. A sporozoan parasite of *Triatoma rubida uhleri*. *Rev Biol Trop* 13: 293-296, 1965.
6. Forattini OP, Juarez E, Rabello EX. Dados sobre a biologia do *Triatoma arthurneivai* no sudeste do estado de São Paulo, Brasil (Hemiptera, Reduviidae). *Rev Saúde Pública* 2: 186-193, 1968.
7. Jones JC. The hemocytes of *Rhodnius prolixus* Stål. *Biol Bull* 129: 282-294, 1965.
8. Lainson R, Paperna I, Naiff RD. Development of *Hepatozoon caimani* (Carini, 1909) Pessoa, De Biasi & De Souza, 1972 in the Caiman *Caiman c. crocodilus*, the Frog *Rana catesbeiana* and the mosquito *Culex fatigans*. *Mem Inst Oswaldo Cruz* 98: 103-113, 2003.
9. Marinkelle CJ. Pathogenicity of *T. rangeli* for *R. prolixus* Stal in nature. *J Med Ent* 5: 497-499, 1968.
10. Osimani JJ. *Haemogregarina triatomae* n. sp. from a South American lizard *Tupimambis teguixin* transmitted by the reduviid *Triatoma rubrovaria*. *J Parasitol* 28: 147-154, 1942.
11. Rocha e Silva EO da. Ciclo evolutivo do *Hepatozoon triatomae* (Sporozoa, Haemogregarinidae) parasita de Triatominae. *Rev Saúde Pública* 9: 383-391, 1975.
12. Talice RV. Parasitismo de *Triatoma rubrovaria* per un sporozoire. *Ann Parasitol Hum Comp* 7: 257-261, 1929.