

---

## BROTE DE HISTOPLASMOSIS DE PRIMOINFECCIÓN EN CINCO HERMANAS

---

---

Marcelo Corti, Ricardo Negroni y Omar Palmieri <sup>1</sup>

### RESUMEN

La histoplasmosis clásica o capsulati es una infección fúngica endémica en América, causada por un hongo dimorfo denominado *Histoplasma capsulatum* var. *capsulatum*. Es una micosis endémica en amplias áreas de América del Norte, Central y del Sur. La primoinfección se adquiere a partir de la inhalación de las microconidias del hongo que están presentes en el medio ambiente, especialmente en grutas y cavernas habitadas por murciélagos y en suelos con deyecciones de gallinas y de palomas. Las manifestaciones clínicas de la infección primaria son incaracterísticas y varían desde infecciones asintomáticas hasta enfermedad grave, lo que depende de la cantidad de conidias inhaladas. En este trabajo se describe un brote de primoinfección por *Histoplasma capsulatum* var. *capsulatum* en cinco hermanas, oriundas de la localidad de San Isidro, provincia de Buenos Aires, ocurrido durante un viaje en automóvil por el norte de la República Argentina, que incluyó las provincias de Santiago del Estero y Tucumán. Cuatro de ellas presentaron manifestaciones clínicas leves a moderadas de enfermedad respiratoria aguda; la restante, en cambio, desarrolló un cuadro clínico grave, con manifestaciones infrecuentes, como conjuntivitis flictenular, eritema nudoso y artralgias. Todas evolucionaron de manera favorable sin requerir tratamiento antifúngico.

**PALABRAS CLAVE:** *Histoplasma capsulatum* var. *capsulatum*. Histoplasmosis. Primoinfección.

### ABSTRACT

Epidemic outbreak of histoplasmosis primary infection in five sisters

Histoplasmosis capsulati is a fungal infection caused by the dimorphic fungus *Histoplasma capsulatum* var. *capsulatum*. It is an endemic mycoses which has a wide distribution in North, Central and South America. Primary infection is acquired through the inhalation of the conidial forms of the fungus present in the environment, especially in caves with bat droppings and soil inhabited by chickens. Clinical features of primary infection are unespecific and may vary from asymptomatic to disseminated forms depending on the proportion of conidae inhaled. Here we present an outbreak of *Histoplasma capsulatum* primary infection affecting five Argentinian sisters, during a car trip to the north of Argentina, which included the provinces of Santiago del Estero and Tucumán. Four of

---

1 Hospital de Enfermedades Infecciosas F. J. Muñiz, Buenos Aires, Argentina

Dirección para correspondencia: marcelocorti@fibertel.com.ar

Recibido en: 14/2/2012. Aceptado en: 19/3/2012.

them presented with mild to moderate acute respiratory disease; the other one developed severe and uncommon manifestations such as erythema nodosum and phlyctenular keratoconjunctivitis. All patients achieved a good clinical outcome and none of them required antifungal therapy.

KEY WORDS: *Histoplasma capsulatum*. Primary infection. Histoplasmosis.

## INTRODUCCIÓN

La histoplasmosis es una micosis de distribución universal, pero con neto predominio en los continentes americano y africano. En América, las zonas de mayor endemia se sitúan a lo largo de los valles de los ríos Mississippi, Missouri y Ohio en los EE.UU., en la Serra do Mar, en Brasil, y en el cono sur, en la cuenca del Río de la Plata. En la República Argentina, su área de distribución es amplia y abarca tanto zonas rurales como urbanas (2). Se adquiere por la inhalación de esporas presentes en el suelo, especialmente en aquellas tierras ricas en sustancias orgánicas que contienen deyecciones de murciélagos y aves. Tiene una patogenia similar a la de la tuberculosis; o sea, primoinfección asintomática en la gran mayoría de casos (excepto exposiciones a grandes inóculos) y enfermedad con manifestaciones principalmente respiratorias (14).

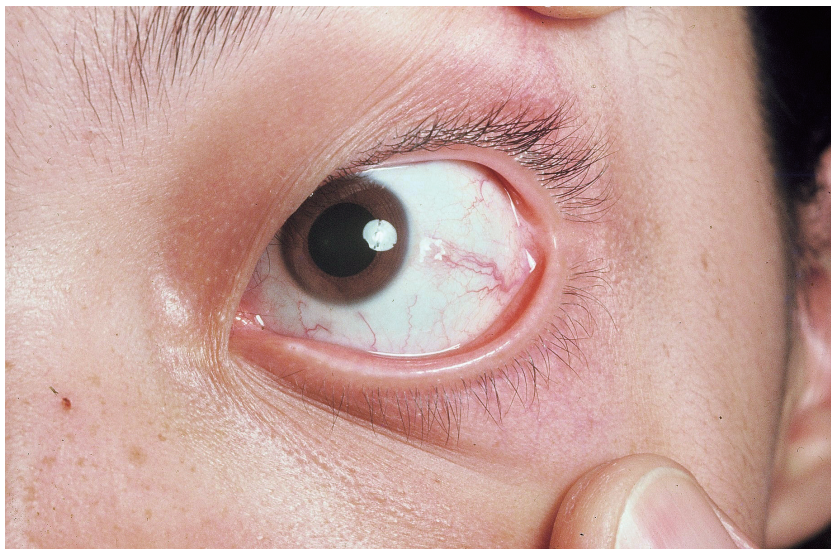
En el presente trabajo se describe un brote de primoinfecciones sintomáticas por *H. capsulatum* var. *capsulatum*, que afectó a cinco hermanas con manifestaciones clínicas leves o moderadas en cuatro de ellas, y la restante presentó alteraciones más importantes e infrecuentes como conjuntivitis flictenular, eritema nudoso y artralgias.

## CASOS CLÍNICOS

Una paciente de 13 años es enviada en consulta por su médico clínico por presentar fiebre de 37,5° C a 38°C, tos con escasa expectoración, decaimiento, astenia y artralgias de grandes articulaciones, sin derrame, que comenzaron después de 20 días de su llegada a Tucumán. Durante su evolución desarrolló un eritema nudoso en los dos tercios inferiores y cara anterior de ambas piernas, constituido por 10 a 12 elementos en cada una de ellas, dolorosos, espontáneamente y a la palpación, con eritema de la piel suprayacente. Además, pudo comprobarse conjuntivitis flictenular en ambos ojos, constituida por un conjunto de vasos congestivos de la conjuntiva bulbar, que desde el ángulo externo del ojo, llegaban hasta el borde corneal, donde terminaban en una pequeña flictena (figura 1). La consulta se produjo 4 días después del comienzo del cuadro clínico. Continuó con los mismos síntomas durante 15 días, al cabo de los cuales comenzó la convalecencia. Tuvo una evolución prolongada, con síntomas generales que lentamente se fueron atenuando y que duraron aproximadamente 3 meses. Al sexto día del comienzo de la enfermedad, se le practicaron exámenes de laboratorio que mostraron: GR. 4.400.000 por mm<sup>3</sup>; Hb. 12 g %; Hto. 37%; GB. 8.900 por mm<sup>3</sup>; N 73%, E 2%,

B 0%, L 20% y M 5%; VSG 100 mm en la 1ª hora; proteína C reactiva ++++; ASTO 2.500 U.T.; glucemia 78 mg/100 mL; hepatograma normal; hisopado faucial negativo para *Streptococcus* betahemolítico grupo A (SβhGA), hemocultivos, 3 muestras negativas para microorganismos aerobios y anaerobios y coprocultivos con flora habitual. La radiografía de tórax no mostró anomalías.

Como antecedentes de medio y epidemiológicos de valor, puede señalarse que vivía en la localidad de San Isidro, provincia de Buenos Aires, junto con sus padres y cuatro hermanas más, de 1, 9, 12 y 15 años, respectivamente. Ambos padres y las cinco hermanas viajaron en automóvil hasta la provincia de Tucumán a visitar a familiares. Como hecho saliente relatan que pasaron por caminos muy secos en Santiago del Estero, donde el vehículo se llenó de polvo, que inevitablemente aspiraron. Ya en Tucumán, durante los 10 días de su estadía, las 5 hermanas jugaron casi todos los días en los galpones del criadero de gallinas de la chacra.



*Figura 1.* Conjuntivitis flictenular: vasos congestivos de la conjuntiva bulbar que llegan a la córnea y terminan en una pequeña flictena.

La hermana de 15 años, presentó un cuadro similar gripal, con fiebre de 37,5°C a 38°C que comenzó 20 días después de su llegada a Tucumán y que evolucionó a lo largo de 10 días. La enferma fue tratada en forma sintomática y la sintomatología inicial cedió. Durante los siguientes 20 a 30 días tuvo astenia, tos y cefalea.

La hermana de 12 años, comenzó 8 días después de su llegada a Tucumán y presentó un cuadro similar gripal con fiebre de 37,5°C a 38°C, que se autolimitó en 20 días.

La niña de 9 años, luego de 20 días de su llegada a Tucumán, comenzó con fiebre, que duró una semana. Tuvo menor repercusión general que las otras hermanas y también curó en forma espontánea.

Finalmente, la más pequeña, de 1 año de edad, tuvo fiebre de 38°C a 39°C, que comenzó 8 días después de su llegada a Tucumán y evolucionó durante 10 días con síntomas generales y sudores nocturnos que cedieron en pocos días. Las radiografías de tórax de las 4 hermanas no mostraron anomalías.

Estas cuatro hermanas fueron atendidas por distintos clínicos y especialistas en otorrinolaringología con diagnósticos de faringitis o virosis respiratoria y no concurrieron a la consulta con la primera de las pacientes descritas, ya que los padres y los médicos consideraban que tenían afecciones independientes y sin relación etiológica.

Sólo la primera de las pacientes presentadas desarrolló un cuadro clínico con importante repercusión sobre el estado general, a diferencia de las otras hermanas, lo que originó la consulta especializada.

Debido a la posibilidad de etiología fúngica, en particular *H. capsulatum* o *Coccidioides posadasii*, se consultó al Prof. Dr. Ricardo Negroni, de la Unidad de Micología del Hospital de Infecciosas "F. J. Muñiz" de la CABA. Se tomaron muestras de sangre de las cinco hermanas para realizar pruebas serológicas con antígenos de *Histoplasma capsulatum* var. *capsulatum* y *Coccidioides posadasii*. Los antígenos utilizados fueron reactivos metabólicos de la forma micelial, no purificados, obtenidos por filtración del desarrollo de ambos hongos en medios líquidos, de acuerdo a una técnica ya publicada (7). Se llevaron a cabo reacciones de inmunodifusión en gel de agar y fijación de complemento, siguiendo los procedimientos recomendados en estudios previos (7, 15). Las pruebas cutáneas se realizaron de acuerdo a la técnica de Mantoux, con histoplasmina y coccidioidina metabólicas obtenidas de las formas miceliales de ambos hongos, desarrolladas en el medio de asparagina-sales descrito por Smith (1, 5). Los antígenos fueron provistos por el Centro de Micología de la Facultad de Medicina de la Universidad de Buenos Aires; la histoplasmina empleada fue la identificada como L63 y la coccidioidina fue la L 73. Estos reactivos se utilizaron en la dilución 1/100, salvo en la paciente con eritema nudoso a quien se le inyectó las diluciones 1/1.000 de ambos antígenos. Las pruebas cutáneas de histoplasmina fueron positivas en las cinco pacientes (figura 2), con infiltrados que variaron entre los 10 mm y los 22 mm. La enferma de 13 años con eritema nudoso, en la que se utilizó la dilución de histoplasmina de 1/1.000, presentó 20 mm de induración. Las pruebas cutáneas con coccidioidina fueron negativas en las cinco hermanas. Las pruebas serológicas de inmunodifusión en gel de agar y fijación de complemento con histoplasmina presentaron reacciones positivas en las jóvenes de 15, 13 y 12 años de edad, con títulos que variaron entre suero puro y diluido 1/4 para la inmunodifusión y en las diluciones 1/8 y 1/32 para la fijación de complemento. Las niñas de 9 y 1 años de edad presentaron reacciones serológicas negativas. Las pruebas serológicas con coccidioidina dieron resultados negativos en todos los casos.



Figura 2. Pruebas cutáneas fuertemente positivas con histoplasmina.

Ninguna de las niñas recibió tratamiento antifúngico, fueron tratadas en forma sintomática y todas curaron clínicamente. Las cinco hermanas fueron controladas durante 2 años sin observarse anomalías. Ambos padres no presentaron signos o síntomas que justificaran el pedido de estudios complementarios.

## DISCUSIÓN

La mayor parte de las primoinfecciones por *Histoplasma capsulatum* var. *capsulatum* son asintomáticas o se presentan como cuadros respiratorios agudos leves a moderados, que se auto-limitan y curan espontáneamente. El diagnóstico retrospectivo se realiza por la positividad de la prueba cutánea con histoplasmina (antígeno de la fase micelial de *H. capsulatum*). En la República Argentina, entre el 20% y el 40% de la población adulta sana presenta intradermorreacciones positivas con este antígeno. Con el tiempo, un tercio de los infectados puede presentar focos de calcificación en los pulmones, ganglios linfáticos o en el bazo (8, 10).

Sólo el 10% de los casos tiene síntomas generales, respiratorios o ambos (10). La primoinfección pulmonar aguda se presenta como un cuadro seudogripal o seudoneumónico, cuya gravedad depende de la cantidad de microconidias inhaladas. Los primeros síntomas aparecen una a dos semanas después de la exposición y se caracterizan por fiebre con escalofríos, cefalea, astenia, mialgias, tos y dolor torácico, como la paciente que motivó la consulta. La radiografía de tórax muestra infiltrados pulmonares bilaterales difusos y adenopatías hiliares y

mediastínicas. En algunos enfermos, como en el caso que se presenta, pueden observarse lesiones de eritema nudoso con artralgias (8).

En ausencia de aislamiento microbiológico, el diagnóstico puede realizarse a través de las reacciones serológicas. Entre la segunda y terceras semanas de la primoinfección, la inmunidad mediada por células consigue habitualmente controlar la infección mediante una respuesta inmune mediada por células T CD4 positivas, en base a citocinas de tipo Th1, en especial la IL-12 y el IFN- $\gamma$ , que activan a los macrófagos, que se tornan capaces de lisar a las levaduras de *H. capsulatum* y dan lugar a la formación de granulomas compactos que circunscriben la infección (13).

Las manifestaciones clínicas de la primoinfección son tanto más graves cuanto mayor es el inóculo inhalado, sin embargo, en la mayoría de los casos, luego de las dos a tres primeras semanas, se produce la mejoría clínica que es independiente de la gravedad del cuadro inicial, como pudo observarse en las pacientes que se describen (6). En aquellos casos de exposición a grandes inóculos, como puede ocurrir en grutas con deyecciones de murciélagos o en gallineros con excrementos de aves, las manifestaciones respiratorias suelen ser graves y, excepcionalmente, llevar a la insuficiencia respiratoria por distrés y a la muerte (6, 13).

El hecho más saliente de este brote fueron las manifestaciones clínicas de la paciente que motivó la consulta, en particular las artralgias, el eritema nudoso y la conjuntivitis flictenular, que a veces son coincidentes, totalmente inespecíficos y que pueden responder a múltiples etiologías. Por lo tanto, el eritema nudoso es un síndrome que puede responder a causas infecciosas o no infecciosas (virus, bacterias tales como SbhGA y *M. tuberculosis*, hongos, reacciones a distintos fármacos u otras sustancias).

Una de las características más importantes de estos brotes de primoinfección aguda por *H. capsulatum* es la epidemiología. En este caso se priorizaron los antecedentes epidemiológicos que hicieron pensar en primer lugar en primoinfección por *Coccidioides posadasii*, dada la exposición e inhalación de polvo de zonas áridas en su viaje hacia Tucumán y a la asociación frecuente del eritema nudoso y artralgias (“reumatismo del desierto”) con la primoinfección por este hongo. Pero también hubo una exposición en gallineros que siempre debe ser sugestiva de la primoinfección por *Histoplasma capsulatum*.

Paralelamente se descartaron otras causas frecuentes de este síndrome (SbhGA, TBC, fármacos, etc.). Además, resultó sugestivo el hecho que las 5 hermanas presentaran, en forma casi simultánea los mismos signos y síntomas de enfermedad (salvo en el caso de la paciente citada en primer término en la que se agregaron el eritema nudoso y la conjuntivitis flictenular) lo cual se relacionó con un agente etiológico común en todas ellas.

En los pacientes afectados por estas formas sintomáticas de primoinfección por *H. capsulatum* las manifestaciones clínicas suelen autolimitarse sin necesidad de tratamiento antifúngico como ocurrió en la serie que se relata. La recuperación suele ser lenta y puede presentar astenia durante varias semanas (9).

La mayor parte de los brotes documentados en América del Sur han sido estudiados en Brasil, en especial en las sierras de los estados Sao Paulo, Santa Catarina y en Río Grande do Sul (3, 4). Más recientemente en la República Argentina, Negroni y col. (9) describen el primer brote de histoplasmosis aguda por debajo del paralelo 34° en 6 integrantes de la Fuerza Aérea Argentina, que habían sido destinados para limpiar un hangar con abundantes deyecciones de palomas y murciélagos. Todos ellos presentaron síntomas respiratorios agudos con lesiones pulmonares en los estudios radiológicos. El diagnóstico se confirmó en todos los casos por los exámenes serológicos y la prueba cutánea intensamente positiva con histoplasmina. También se pudo aislar el agente etiológico de las muestras de deyecciones de animales tomadas del hangar. Ninguno requirió tratamiento antifúngico.

En este brote no fue posible aislar el agente causal de la presunta fuente de infección debido a la gran distancia existente entre Buenos Aires y Tucumán. Actualmente se considera que ésta es una prueba muy importante para confirmar la etiología del brote. Sin embargo, la intensidad de las pruebas cutáneas con histoplasmina observada en estas pacientes, asociada a la positividad de algunas de las pruebas serológicas, abogan a favor de infección reciente (9).

La mayoría de los autores coinciden en que estos episodios agudos de infección primaria por *H. capsulatum* no requieren tratamiento antifúngico, con excepción de aquellos casos con manifestaciones clínicas graves o extrapulmonares por aspiración masiva de conidias del hongo, ya que la mayoría de los pacientes presentan cuadros autolimitados como en los casos que se describen (9, 11, 12, 14).

Finalmente, se considera importante informar adecuadamente a los viajeros que se trasladan a zonas donde la histoplasmosis es endémica, acerca de la posibilidad de adquirir la primoinfección por este patógeno por vía inhalatoria, en el caso de visitar lugares cuyos suelos puedan estar contaminados con esporas de *H. capsulatum*.

## REFERENCIAS

1. Ajello L, George L, Kaplan W, Kaufman L. *Laboratory Manual for Medical Mycology*. 2<sup>nd</sup> Edition. Communicable Diseases Center. Public Health Service. Atlanta. U.S.A., 1962.
2. Corti M, Negroni R, Esquivel P, Villafañe MF. Histoplasmosis diseminada en pacientes con sida: análisis epidemiológico, clínico, microbiológico e inmunológico de 26 pacientes. *Enf Emerg* 6: 8-15, 2004.
3. Fava Netto C, Silva VA, Chammas F, Lacaz CS. Histoplasmosis epidémica. Estudio clínico, radiológico e inmunológico de surto ocurrido no Estado de São Paulo. *Rev Inst Med Trop São Paulo* 9: 222-232, 1967.
4. Goodwin JE, Lloyd R, Des Prez R. Histoplasmosis in the normal host. *Medicine* 60: 231-266, 1981.
5. Kaufman L. Immunology: its value in the diagnosing systemic fungal infections. *Microbiol Immunol* 3: 95-105, 1977.
6. Kauffman CA. Histoplasmosis. *Clin Chest Med* 30: 217-225, 2009.
7. Negroni R, Negroni P, Bachmann A. Algunos aspectos inmunológicos de la histoplasmosis humana en la Argentina. *Rev Derm Ibero Lat Amer* 9: 41-47, 1967.

8. Negroni R. Histoplasmosis. En: Palmieri OJ, Corti M, Laube G, Negroni R. *Enfermedades Infecciosas*. Buenos Aires, 2009. p 575-579.
9. Negroni R, Duré R, Ortiz Nareta A, Arechavala A, Maiolo E, Santiso G, Iovannitti C, Ibarra-Camoli B, Canteros CE. Brote de histoplasmosis en la escuela de cadetes de la base aérea de Morón, Provincia de Buenos Aires, República Argentina. *Rev Arg Microbiol* 42: 254-260, 2010.
10. Negroni R. Histoplasmosis. En: Bogliolo L. *Patología de las Enfermedades Regionales Latinoamericanas*. Brasileiro Filho G. 7ed. Río de Janeiro, 2011. p. 128-131.
11. Severo LG, Petrillo VF, Camargo JJ, Geyer GR, Porto N. Acute pulmonary histoplasmosis and first isolation of *Histoplasma capsulatum* from soil of Rio Grande do Sul. *Rev Inst Med Trop São Paulo* 28: 51-55, 1986.
12. Simao Ferreira M, Borges AS. Histoplasmosis. *Rev Soc Bras Med Trop* 42: 192-198, 2009.
13. Wheat LJ. Histoplasmosis. *Infect Dis Clin N Am* 2: 841-859, 1998.
14. Wolff M. Brote de histoplasmosis aguda en viajeros chilenos a la selva ecuatoriana: un ejemplo de Medicina Geográfica. *Rev Med Chile* 127: 1359-1364, 1999.
15. Zaror L, Robles AM, Negroni R. Pruebas de inmunodifusión en medios gelosados con el agregado de polietilenglicol 6.000 para el diagnóstico serológico de las micosis. *Rev Arg Microbiol* 10: 61-64, 1978.